Aus dem Pathologisch-anatomischen Institut der Unversität Basel
Vorsteher: Prof. Dr. A. Werthemann

Zur Histogenese retroperitonealer Karzinome

Inaugural-Dissertation
zur Erlangung der Doktorwürde der medizinischen Fakultät der Universität Basel

vorgelegt von

Fritz Heinis
aus Therwil (Baselland)

Buchdruckerei Lüdin & Co. A.-G., Liestal · 1938

Aus dem Pathologisch-anatomischen Institut der Unversität Basel
Vorsteher: Prof. Dr. A. Werthemann

Zur Histogenese retroperitonealer Karzinome

Inaugural-Dissertation
zur Erlangung der Doktorwürde der medizinischen Fakultät der Universität Basel

vorgelegt von

Fritz Heinis
aus Therwil (Baselland)

Buchdruckerei Lüdin & Co. A.-G., Liestal · 1938

Von der medizinischen Fakultät
Basel genehmigt auf Antrag von
Herrn Professor Dr. A. Werthemann

Tag der Promotion: 8. Februar 1938

R. UNIV.
BIBLIOTHEEK
LEIDEN

Zur Histogenese retroperitonealer Karzinome

Als retroperitoneale Tumoren werden in der Literatur solche Neubildungen bezeichnet, die nicht von den normalerweise in dieser Körperregion liegenden epithelialen Organen ausgehen, sondern

1. von dem ausserhalb derselben liegenden Gewebe mesenchymaler oder neuroektodermaler Herkunft, oder
2. von einem pathologisch hierher „versprengten" oder aus der Entwicklungszeit hier liegengebliebenen embryonalen Keim.

Die statistisch belegte Seltenheit der epithelialen und das Überwiegen der mesenchymalen und neuroektodermalen Geschwülste ist ohne weiteres verständlich, da alle epithelialen Neubildungen auf eine Fehlbildung oder abnorme Persistenz embryonaler Gewebe zurückgeführt werden müssen, während für die Tumoren der Bindegewebsreihe und des Nervengewebes der geeignete Mutterboden in reichlichem Ausmasse zu finden ist. Allein der grosse histologische Formenreichtum dieser Geschwülste und besonders die nicht seltene Mischung verschiedener Stützgewebe lassen es doch als viel zutreffender erscheinen, ihren Ausgangspunkt nicht im ausgebildeten Binde-, Fett- und Nervengewebe zu suchen, sondern ebenfalls in einem primitiven, embryonalen Keim, der noch alle Differenzierungseigenschaften des Mesenchyms oder Neuroektoderms in sich vereinigt.

Die epithelialen Geschwülste andererseits stellen mit Sicherheit keine histogenetisch einheitliche Gruppe dar. In ihrem histologischen Bau tritt die verschiedene Herkunft oft sofort deutlich zutage. Vielfach erlaubt aber die Erscheinungsform des Blastoms keinen direkten Schluss auf den embryonalen Keim mehr, so besonders bei den retroperitonealen Kystadenomen. Die Schwierigkeit, den Ausgangspunkt einer solchen Geschwulst

festzustellen, kommt schon darin zum Ausdruck, dass von den verschiedenen Autoren ein und dieselbe Form einer Neubildung bald auf die Urnieren-, bald auf die Geschlechtsdrüsenanlage zurückgeführt wird. Einig sind sich aber alle darin, dass die Entstehung einer epithelialen, von den normalen Organen des Retroperitonealraumes unabhängigen („unattached", *Hansmann* und *Budd*) Geschwulst nur durch Annahme einer Fehlbildung oder Persistenz eines embryonalen Keimes zu erklären ist. Solche Geschwulstkeime können bei Berücksichtigung der Entwicklungsgeschichte folgenden Organsystemen angehören:

I. Geschlechtsdrüsen:

Die Möglichkeit aberranter, retroperitoneal bestehenbleibender Teile von Keimdrüsengewebe ist durch die Entwicklungsgeschichte gegeben:

Die Keimdrüsen entstehen aus dem Coelomepithel zwischen der Radix mesenterii und der Urnierenfalte. Die Entwicklung beginnt bei etwa 5 mm Körperlänge (4. Woche) am 6. Thorakalsegment und setzt sich in kraniokaudaler Richtung fort bis zum 2. Sakralsegment (beim männlichen Geschlechte etwas weniger weit). Der kraniale Abschnitt bildet sich jedoch schon zurück, bevor der kaudale ausgebildet ist, und nur das den 3—4 unteren Segmenten entsprechende Gebiet der Anlage bleibt bestehen (*Fischel*). Nach *Felix* kommt dieser Abschnitt schon von Anfang an auf die Höhe zu liegen, von wo aus im 7. Monat die Lageverschiebungen eintreten. Nach der älteren Anschauung dagegen, die auch heute noch *Fischel* in seinem Lehrbuch vertritt, erhalten die Hoden ihre Lage vor dem Annulus inguinalis abdominalis erst durch den sog. innern Descensus im 3. Fetalmonat.

Keimgewebe kann demnach im postfetalen Leben unter folgenden Bedingungen retroperitoneal vorkommen:

1. Bei ausgebliebenem Descensus der eigentlichen Geschlechtsdrüsen. Diese Missbildung betrifft natürlich nur das männliche Geschlecht; denn im Gegensatz zum Hoden gibt es beim Ovarium keinen Abstieg, sondern nur eine Drehung von 90° *(Fischel)*. Die Geschwulstbildung in den an der hinteren Leibeswand liegengebliebenen sog. Bauchhoden gehört wegen des spezifischen Charakters nicht in den konventionell festgesetzten Sammelbegriff „retroperitoneale Tumoren" und soll daher hier nicht näher erörtert, sondern nur zur Kasuistik der in der Literatur niedergelegten Fälle herangezogen werden.

2. Bei Persistenz solcher Gewebsteile, die normalerweise zurückgebildet werden. Diese Möglichkeit ist beim Keimepithel eher anzunehmen als bei der Urniere, die schon an und für sich

den Stempel schneller Vergänglichkeit trägt, oder mit anderen Worten, die Vitalität des Keimepithels muss als grösser angenommen werden, da es sich nicht nur um ein embryonales, sondern um ein — wenn auch nicht in allen Abschnitten der Anlage — bleibendes Gewebe handelt. Auch ausserhalb der eigentlichen Geschlechtsdrüsenanlage wird dem Coelom die Fähigkeit der Keimepithelbildung zugeschrieben.

Tatsächlich sind überzählige Ovarien keine Seltenheit; sie werden entweder auf eine fetale Abschnürung vom Hauptorgan infolge einer Bindegewebswucherung oder eben auf primäre Bildung per excessum zurückgeführt. Die Annahme, dass solche akzessorische Organe die Lageverschiebungen der Hauptorgane nicht mitmachen und retroperitoneal liegen bleiben, darf als durchaus möglich angesehen werden. Allerdings ist zu erwarten, dass sie schon in den ersten Jahren des postfetalen Lebens wie die *Marchandschen* Nebennieren grösstenteils verkümmern. Es ist aber naheliegend, solche „akzessorische" oder „ektopische" Ovarien, „abgeschnürte Ovarteile" oder „überzählige Keimepithelanlagen" als Grundlage von Geschwulstbildungen anzusehen. Diese Ansicht wird vertreten von: *Frank*, *Frehn*, *Hedinger*, *Katz*, *Oser*, *Pullmann*, *Rosenstein*, *Seitz* u. a. Diese Autoren berufen sich dabei ausschliesslich auf die grosse Ähnlichkeit oder völlige Übereinstimmung mit Kystomen des Ovariums, und zwar beschreiben *Frank*, *Frehn*, *Hedinger*, *Pullmann* und *Rosenstein* Kystome mit papillären Strukturen, *Seitz* ein multilokuläres glanduläres Kystadenom und *Oser* ein solches mit maligner Entartung. In allen diesen Fällen sind ausnahmslos Frauen Träger derartiger zystischer Tumoren. Die von den betreffenden Autoren gegebene Deutung ihrer Genese ist daher ohne weiteres verständlich und einleuchtend. Die Tatsache aber, dass auch bei Männern ganz gleiche Geschwülste gefunden worden sind *(Cave, Helbing, Heyrovsky, Obalinski, Staehlin)* scheint damit in Widerspruch zu stehen.

Schon an und für sich sind überzählige Geschlechtsdrüsen beim Mann eine viel grössere Seltenheit als beim Weibe. Doch stösst man in der neueren Literatur (vgl. Referententeil der Z. urol. Chir.) ab und zu auf Beobachtungen eines dritten Hodens, dessen Entstehung auf gleiche Weise erklärt werden muss, wie die eines überzähligen Ovars. Bei diesen Funden ist in der Regel der Haupthoden derjenigen Seite, wo die Doppelbildung besteht,

kleiner als der gegenüberliegende. Der überzählige Hoden oder die aus ihm hervorgegangene Geschwulstbildung wird entweder im Scrotum oder bei unvollständigem Descensus im Leistenkanal gefunden. Beobachtungen über retroperitoneale Lagerung überzähliger Hoden liegen bis jetzt nicht vor; ein solches Vorkommen ist theoretisch aber durchaus denkbar. Auch eine retroperitoneale Geschwulstbildung eines überzähligen Hodens ist als solche nicht beschrieben; doch ist zu erwarten, dass in einem solchen Fall die Geschwulst mit den Neubildungen der eigentlichen Bauch- oder Leistenhoden übereinstimmen und in erster Linie Seminome und Mischgeschwülste darstellen sollten. Hodentumoren mit gleichem Aufbau wie Ovarialkystome jedoch stellen ein so ungewöhnliches und kaum je einwandfrei beobachtetes Vorkommen dar, dass es mehr als zweifelhaft erscheint, derartige Kystome mit retroperitonealer Lage beim Manne ebenfalls auf akzessorisches Keimepithel oder eine überzählige Hodenanlage zurückzuführen. Auch die oben erwähnten Autoren solcher retroperitonealer Tumoren beim Manne lehnen diese Möglichkeit, soweit sie dieselbe überhaupt in Erwägung ziehen, ab.

Unter dem grossen Formenreichtum der Hodengeschwülste ist allerdings auch eine selten vorkommende Neubildung mit zystisch-papillärem Bau zu finden, die eine gewisse Ähnlichkeit mit Ovarialkarzinomen zeigt. Über den Ausgangspunkt dieser Tumoren besteht jedoch noch keine Gewissheit: nach französischen und italienischen Autoren liegt er im Rete testis oder in embryonalen Resten des Wolffschen Körpers (*Masson*); *Oberndorfer* vertritt dagegen ihre Entstehung aus dem Keimepithel unter dem Gesichtspunkt eines rudimentären Teratoids.

Nach seiner Ansicht gehen sämtliche Hodentumoren aus den totipotenten spermiogenen Mutterzellen hervor und sind durchwegs als Teratoide, auch bei Entwicklung nur eines einzigen Keimblattes, zu betrachten. Als Folgerung dieser Auffassung könnten sämtliche retroperitoneale Tumoren, also auch die Fibrome, Myome, Lipome usw. ebenfalls von überzähligem oder abgeschnürtem Keimepithel, das am Ort seiner Entstehung liegengeblieben ist, abgeleitet werden. Diese Deutung würde der eingangs erhobenen Forderung eines primitiven pluripotenten Keimes als Grundlage auch für die mesenchymalen Mischgeschwülste gerecht und die retroperitoneale Lage von ausgereiften Teratomen und Dermoidzysten auf einfachste Weise erklären, ohne dass nach *Lexer* eine ebenso sinnreiche wie komplizierte Verlagerung aus der Bauchhöhle angenommen werden muss.

So bestechend die Ansicht Oberndorfers dank ihrer Einfachheit auch ist, so muss sie doch wegen der Konsequenzen, die sie nach sich zieht, Bedenken erwecken; insbesondere gilt dies bei der Frage der Keimepithelgenese retroperitonealer Tumoren.

Schliesslich sind hier noch die sog. extragenitalen Chorionepitheliome zu erwähnen, unter denen drei mit retroperitonealer Lage beschrieben sind (*Boström, Nakayama, Schultze*). *Prym, Oberndorfer* u. a. bestreiten allerdings die Existenz solcher Geschwülste und sind der Ansicht, dass das männliche Chorionepitheliom

als rudimentäres Teratoid immer von den Keimdrüsen ausgehen muss. Bei Annahme von aberrantem Keimgewebe, das retroperitoneal liegengeblieben ist, wird das Vorkommen primärer retroperitonealer Chorionepitheliome durchaus in den Bereich der Möglichkeit gerückt. Allerdings müsste dann die Bezeichnung „extragenital" fallen gelassen werden. Im Fall *Schultze* war der Hoden auf der Seite der retroperitonealen Geschwulst nur halb so gross wie der andere, so dass es nahe liegt, den Ausgangspunkt in einem abgeschnürten und retroperitoneal liegengebliebenen Teil der Hodenanlage zu suchen.

II. Urniere (Wolffscher Körper):

Als Geschwulstkeim können nur solche Teile der Urniere in Frage kommen, die nicht zur Bildung von Epididymis bzw. Epoophoron aufgebraucht werden, sondern gewöhnlich der Rückbildung verfallen. Zum Verständnis der folgenden Ausführungen ist es unerlässlich, kurz auf die embryonalen Verhältnisse einzutreten:

Die Urniere entwickelt sich beim Menschen in der 3. bis 4. Woche (d. h. bei etwa 2,5 mm Körperlänge) in kranio-kaudaler Richtung aus den Ursegmentstielen des 6. Hals- bis 3. Lendensegmentes. Beim Menschen sind die Ursegmentstiele zu einer einheitlichen Gewebsmasse verschmolzen, dem nephrogenen Strang, der keine Metamerie mehr erkennen lässt; es entstehen vielmehr aus dem je einem Ursegment entsprechenden Abschnitt nicht nur ein, sondern mehrere Urnierenkanälchen mit Glomeruli. Total werden durchschnittlich 83 Urnierenkanälchen gebildet.

Von dieser ursprünglichen Urnierenanlage werden $^5/_6$, vom 6. Hals- bis 12. Thorakalsegment, bald wieder zurückgebildet: Der Abbau beginnt schon bei 5 mm Körperlänge (d. h. zu Beginn der 4. Woche) in den vordersten Abschnitten und ist, kaudalwärts fortschreitend, im Stadium von 21 mm zu Beginn des 3. Monates beendigt, so dass demnach nur noch der kaudale Sechstel vom 1. bis 3. Lendensegment mit ungefähr 26 Urnierenkanälchen vorhanden bleiben.

An diesem noch bestehenden Rest der Urniere sind zwei Abschnitte zu unterscheiden, ein kranialer sog. Sexualteil und ein kaudaler sog. sekretorischer oder Nierenteil, die sich nur in der weiteren Entwicklung, nicht aber im histologischen Bau verschieden verhalten. (Die Bezeichnungen sind der vergleichenden Anatomie entnommen und für den Menschen eigentlich nicht mehr zutreffend.)

Im Sexualteil verschwinden im 3. Monat die Malpighischen Körperchen und die Tubuli secretorii, während aus den Tubuli collectivi die Ductuli efferentes testis im Caput epididymidis, bzw. die Ductuli transversi des Epoophoron hervorgehen. Die Zahl der im Epoophoron bzw. Epididymis aufgegangenen Urnierenkanälchen beträgt 8—12. Ganz vereinzelte unter diesen finden den Anschluss an das Rete nicht und bleiben als sog. Ductuli aberrantes bestehen, machen aber wie alle Kanälchen des Sexualteiles den Descensus der Geschlechtsdrüsen mit.

Im sekretorischen Teil der Urniere sind ungefähr die gleiche Zahl von Kanälchen enthalten wie im Sexualteil; diese erfahren aber keine Weiterentwicklung, sondern eine ganz allmähliche Verkümmerung, die sich bis ins postfetale Leben fortsetzt. In der Embryonalzeit schon zurückgebildet werden grösstenteils die Tubuli collectivi mit Ausnahme eines einzigen, das mit dem Wolffschen Gang (Vas deferens) in Verbindung bleibt und Vas aberrans bezeichnet wird. Aus den Resten der Malpighischen Körperchen und den Tubuli secretorii entsteht das Paroophoron, bzw. die Paradidymis (Giraldèssches Organ).

Paradidymis und Paroophoron stellen meist keine einheitlichen Gebilde dar, sondern eine Gruppe von Bläschen und Schläuchen, die nach dem Descensus beim Weibe in der seitlichen Wurzel des Lig. latum an der Beckenwand, beim Manne über dem Nebenhodenkopf liegen. Da diese Gebilde mit Ovar bzw. Hoden und Vas deferens keinen organischen Zusammenhang besitzen, ist zu erwarten, dass sie in ihrer Lage eine gewisse Unabhängigkeit bewahren und nicht unbedingt einen Descensus mitmachen müssen, sondern an der hinteren Leibeswand haften bleiben können. Positiv beweisende Befunde sind aber nur wenig bekannt: *Aschoff*, *R. Meyer* und *Rieländer* fanden bei Neugeborenen und älteren Feten Urnierenreste im Verlaufe der Vasa spermatica. Nach *R. Meyer* ist trotz der geringen Befunde die Annahme eines Haftenbleibens von Urnierenteilchens in Anbetracht des Fehlens grosser Untersuchungsreihen und der gewaltigen Lageveränderungen der Urniere nicht bedenklich, jedoch mehr für die spätere Entwicklungszeit, in der das Organ atrophiert und den Zusammenhang der Teile einbüsst. Für den Nierenteil des Wolffschen Körpers trifft diese Forderung zu. Nach *R. Meyer* scheint es daher gerechtfertigt, gewisse Tumoren, die an der hinteren seitlichen Becken- und Bauchwand gefunden werden, auf liegengebliebene Urnierenreste zurückzuführen. Ob auch von den $^5/_6$ der ursprünglichen Urnierenanlage, die schon im 2. Monat wieder zurückgebildet werden, Reste abnormerweise bestehen bleiben und zur Tumorbildung Anlass geben können, ist nicht bekannt. Doch muss die Persistenz eines solchen spezifischen Gewebes, das in frühester Embryonalperiode aus dem Entwicklungsablauf ausgeschaltet wurde, als unwahrscheinlich bezeichnet werden, um so mehr, als es normalerweise durch das Merkmal schneller Vergänglichkeit gekennzeichnet ist.

Betrachten wir nun die in der Literatur niedergelegten Beobachtungen von retroperitonealen Neubildungen, die auf Reste der Urniere zurückgeführt werden. Dabei lässt sich immer wieder feststellen, dass die Tumoren dieser Herkunft — wie allgemein alle epithelialen Tumoren, ganz abgesehen davon, ob der betreffende Autor für die Urnieren- oder Keimepithel-Genese eintritt — fast durchwegs Zysten darstellen, die denjenigen der weiblichen Genitalorgane sehr ähnlich sind.

Eine Ausnahme davon machen nur wenige Fälle, die aber einer Kritik nicht standhalten. So beschreibt *Feldmann* eine retroperitoneale Mischgeschwulst,

die er sich durch schrankenloses Wachstum liegengebliebener Urnierenreste entstanden denkt. Da in seinem Fall aber der Hoden auf der Tumorseite fehlte, handelt es sich, worauf *Prym* schon hingewiesen hat, wohl um die Geschwulstentwicklung in einem Bauchhoden.

Weiterhin weicht auch der Fall Nr. 9 in der Zusammenstellung von *Meyenberger* völlig von den übrigen beschriebenen Tumoren ab. Die ganze Beschreibung, welche Meyenberger von diesem Fall gibt: rapides Wachstum, schneller Zerfall, keine bestimmte Struktur, Zellen nur an Epithel „erinnernd", daneben Züge und Haufen von Spindel- und Rundzellen, hämatogene Metastasen . . . spricht eigentlich mehr für ein Sarkom als für ein Karzinom.

Für die Urnierengenese retroperitonealer Kystome treten u. a. folgende Autoren ein: *Albarran*, *Ashurst* und *McGuire*, *Cave*, *Coblenz*, *Dubs*, *Forster*, *Henschen*, *Heyrovsky*, *Hinman* und *Johnson*, *Just*, *Lahey* und *Eckerson*, *La Pointe*, *Mirizzi*, *Rietz*, *Staehlin*. Die von diesen Autoren beschriebenen Zysten bilden keine einheitliche Gruppe von Tumoren mit gleicher Struktur, obwohl sie alle den gleichen Ursprung haben sollen, sondern es lassen sich wie bei den Ovarialzysten verschiedene Formen unterscheiden.

Die am einfachsten gebauten Geschwülste stellen unilokuläre Zysten dar, deren Wandung aus einem einschichtigen Epithelbelag auf einer bindegewebigen Umhüllung besteht. Differenzierungen des Epithels, wie Papillen und Drüsen, sind in der Wand nicht vorhanden; diese ist an der Innen- und Aussenfläche, abgesehen von einzelnen Einziehungen oder Einschnürungen bei einigen Fällen, vollkommen glatt. Das Epithel besteht aus abgeplatteten, kubischen oder zylindrischen Zellen, mit oder ohne Flimmerbesatz; die verschiedenen Zellformen können auch in ein und derselben Zyste abwechselnd vorkommen. Der Inhalt der Zysten besteht meist aus einer hellen, manchmal auch aus einer braunen, serösen Flüssigkeit.

Ein derartiger Bau erlaubt nicht ohne weiteres zu entscheiden, ob der Entstehung ein echtes geschwulstmässiges Wachstum oder nur eine Flüssigkeitsretention zugrunde liegt. Auf diese Frage wird von den Autoren meist gar nicht eingegangen; *Forster* hält seinen Fall für eine hydropische Retentionszyste. Das Vorkommen von glatten Muskelfasern im bindegewebigen Stroma der Zystenwand spricht eher für eine Retentionszyste, da bereits in der Tunica des normalen Wolffschen Ganges glatte Muskulatur vorhanden ist. Auch die Frage des Ursprunges von persistierenden Teilen des Wolffschen Körpers oder vom Wolffschen Gang wird von den erwähnten Autoren wenig getrennt. *Cave* ist der Meinung, dass einfache Zysten, wie sie oben beschrieben sind, vom

Urnierengang, die komplizierter gebauten multilokulären Kystadenome dagegen von der Urniere selbst abzuleiten sind, ohne allerdings dafür irgend einen Beweis zu bringen. Ein Anspruch auf Beweiskraft für den näheren embryonalen Ursprung kann aus dem histologischen Bau, besonders des Epithels, wohl kaum erhoben werden. *Przewoski*, der als erster epitheliale Zysten der Retroperitonealgegend beschrieb, leitet die Flimmerepithelzysten von persistierenden Resten der obersten Drüsenschlauchanlage des Wolffschen Körpers ab, während die mit einschichtigem, abgeplattetem Epithel ausgekleideten Zysten nach seiner Ansicht auf Überreste des Wolffschen Ganges zurückzuführen sind. *La Pointe* u. a. berufen sich auf die Ähnlichkeit mit Zysten des Epoophorons, deren Epithelsaum ebenfalls grosse Verschiedenheit in den einzelnen Zellelementen aufweist. Die meisten Autoren stützen sich jedoch in erster Linie auf die Fundstelle der Tumoren, die topographisch mit der Lage der Urniere vor dem Descensus in der Embryonalzeit zusammenfällt. Es ist dies die seitliche Retroperitonealgegend in der Umgebung der Niere und besonders unterhalb derselben bis gegen die Harnblase hin.

An der gleichen Stelle werden auch Fehl- und Doppelbildungen des Nachnierensystems angetroffen, die ebenfalls zur Zystenbildung Anlass geben können: überzählige Ureteren, kongenitale Divertikel und Abschnürungen des Nierenbeckens *(Galkin)*. Diese zystisch erweiterten Gebilde, die genetisch von den anderen retroperitonealen Zysten streng zu trennen sind, verraten häufig noch ihren Ursprung durch eine feine Kommunikation mit dem Nierenbecken oder durch dünne Bindegewebsstränge, die vom oberen und unteren Pol ausgehen und den obliterierten Ureter darstellen. Die Differentialdiagnose kann oft sehr schwierig sein, da nicht selten weite Teile des Epithelbelages abgestossen sind, so dass das für die ableitenden Harnwege charakteristische mehrschichtige Übergangsepithel nicht mehr zu erkennen ist.

Die Autoren, die retroperitoneale Zysten des Wolffschen Körpers beschreiben, betonen immer wieder ihre leichte operative Entfernbarkeit, da Verwachsungen fast völlig fehlen sollen; einzig am oberen oder unteren Pol bestand in einzelnen Fällen eine stärkere Fixation, die der Ausschälung des Zystenbalges Schwierigkeiten bereitete, was eigentlich sehr verdächtig für einen obliterierten Ureter, an den die Zyste fixiert ist, anzusprechen ist. Es muss jedoch als verfehlt bezeichnet werden, die Existenz embryonaler Zysten zu leugnen und sie alle auf aberrierte Bildungen des definitiven Nierensystems zurückzuführen wie *Heinicke*, der einen Fall als „Bindeglied zwischen den pelvikalen und den Wolffschen Zysten" beschreibt und zur Schlussfolgerung kommt: Die Wolffschen Zysten sind abgesprengte Nierenbeckendivertikel!

Höher differenzierte Zysten stellen die multilokulären Kystadenome dar. Diese sind in der Retroperitonealgegend in weit geringerer Zahl als die unilokulären beschrieben worden. Ihrem Bau nach gleichen sie entsprechenden Ovarialkystomen, und zwar

sind papilläre, seltener glanduläre Formen mit serösem oder pseudomuzinösem Inhalt bekannt. Die Autoren begründen die Urnierengenese dieser Tumoren sowohl durch ihre Fundstelle als auch durch ihr Vorkommen beim Manne in wenigen Fällen. Dem makroskopischen und mikroskopischen Befund nach stimmen sie vollständig mit den oben erwähnten, auf aberrantes Keimgewebe zurückgeführten Geschwülsten überein. In der Vorkriegsliteratur wird, wenn auch nicht ausschliesslich, mehr die Keimgewebsgenese, in neuerer Zeit dagegen fast ausnahmslos die Urnierengenese vertreten.

Zu dieser Auffassung hat in den letzten Jahren die Veröffentlichung von Fällen retroperitonealer Zysten beigetragen, bei denen in der Wandung Glomerulusschlingen und Harnkanälchen gefunden wurden.

Das Vorkommen von Glomeruli in Tumoren, die von Resten der Urniere ausgehen sollen, stellt eine Frage von grundsätzlicher Bedeutung dar. *R. Meyer* lehnt diese Möglichkeit ab, da eine blastomatöse Neubildung von Glomeruli seiner Ansicht nach vollkommen ausgeschlossen ist. Insbesondere gilt dies für abnorm persistierende Reste der Urniere oder sogar des indifferenten Urnierenblastems, da embryonales Gewebe, auch wenn es in völlig indifferentem Zustande verbliebe, im erwachsenen Organismus „weder die statischen Bedingungen noch die der biologisch-chemischen Konstitution des embryonalen Gesamtkörpers" vorfindet, die zur Entwicklung embryonaler Organstrukturen unerlässlich sind. Aber auch bei den Neubildungen der Nachniere muss es als unwahrscheinlich bezeichnet werden, dass Glomeruli geschwulstmässig entstehen können. Die Geschwülste, in denen Glomeruli gefunden werden, sind viel eher als Retentionsgebilde und nicht als echte Neubildungen anzusehen.

Retroperitoneale Zysten mit Glomeruli in der Wandung sind beschrieben von *Maury*, *Läwen* und *Biebl*, ferner von *Hinman*, *Gibson* und *Kutzmann*. Die den Arbeiten beigegebenen Abbildungen lassen keinen Zweifel darüber entstehen, dass es sich wirklich um Glomeruli und Tubuli handelt; doch erörtern die Autoren in keinem Fall die Frage, ob es sich um Proliferations- oder Retentionszysten handelt, treten aber alle für den Urnierenursprung dieser Gebilde ein. *Hinman*, *Gibson* und *Kutzmann* berufen sich dabei auf den primitiven Bau der Tubuli und Glomeruli, ohne ihn allerdings näher zu beschreiben. *Läwen* und *Biebl* betonen, dass an der mitentfernten Niere keine Missbildung zu erkennen sei (was aber auch bei der Zystenbildung eines überzähligen Ureters oder abgesprengten Nierenbeckendivertikels mit Nierenrinde, wie *Galkin* recht anschaulich dargestellt hat, gar nicht nötig ist. Auch die Einsprengung von glatter Muskulatur, auf die *Läwen* und *Biebl* Wert legen, kommt in den ableitenden Wegen der Urniere wie Nachniere vor und hat somit keine differentialdiagnostische Bedeutung. Die von den Autoren dieser retroperitonealen Zysten angegebenen Merkmale für ihre Urnierengenese halten einer Kritik nicht stand; es spricht vielmehr verschiedenes dafür, dass es sich in allen Fällen um einen zystischen Hydronephrosensack aberranter Nachnierenteile handelt, wie sie *Galkin* beschrieben hat. Die langgestreckte Gestalt der Zyste im Fall von *Läwen* und *Biebl* und ihre röhrenförmige Fortsetzung ins kleine Becken im Fall von *Maury* sind verdächtig für einen überzähligen (Hydro-) Ureter. In den Abbildungen aller drei Fälle sehen die Glomeruli in bezug auf ihre Grösse gleich aus wie die der Nachniere, während die Urnierenglomeruli jedoch dreimal so gross sind wie die der Nachniere.

III. Darmkanal:

Ausser lokalen Gewebsmissbildungen und Gewebsverlagerungen besonders im oberen Abschnitt, aus denen geschwulstartige Gebilde (sog. Hamartome und Choristome) hervorgehen können, gehören Entwicklungsstörungen des Magendarmkanals im Sinne von „Keimversprengungen" oder Abschnürungen zu grossen Seltenheiten. Die sog. Enterokystome sind sämtlich auf persistierende Reste des Ductus omphalomesentericus zurückzuführen *(Colmers)*. Die Fehlbildungen stellen fast ausschliesslich Anomalien in der topographischen Anordnung der Organe des Verdauungskanals dar. Die Abschnürung und dazu noch retroperitoneale Verlagerung eines Teiles der Darmanlage muss daher als ein sehr unwahrscheinliches Ereignis betrachtet werden, so dass die Möglichkeit der Darmgenese einer retroperitonealen zystischen Geschwulst kaum zu erwägen ist. Dies kommt auch in der Literatur darin zum Ausdruck, dass sozusagen in allen Fällen dieser Ursprung abgelehnt oder gar nicht in Frage gezogen wird.

Einzig *Meyenberger* beschreibt ein retroperitoneales Karzinom, das er auf einen abgeschnürten Darmkeim zurückführt (Fall 10 seiner Zusammenstellung). Es handelt sich um eine grösstenteils aus soliden Zellsträngen, seltener aus drüsenschlauchartigen Formationen bestehende Geschwulst mit zentraler, glattwandiger Zyste. Die Zellen sind vielgestaltig. Die hohen zylindrischen Zellen und die Bildung von drüsenschlauchartigen Formationen erinnern nach *Meyenberger* weitgehend an die Geschwulstformen des Darmepithels. Die Ausbreitung auf dem Lymphwege, die Bildung von Impfmetastasen und einer allgemeinen peritonealen Carcinosis sollen diese Auffassung unterstützen. Diese Interpretation *Meyenbergers* kann aber nicht unangefochten bleiben: Auch bei Karzinomen der Genitaldrüsen sind hohe zylindrische Zellen, drüsenschlauchartige Bildungen und gallertige Degeneration des Gewebes zu finden; ebenso ist die Metastasierung auf dem Lymphwege und die Bildung einer peritonealen Carcinosis kein spezifisches Merkmal für Darmkrebse.

IV. Coelomepithel:

Die retroperitoneale Verlagerung von Coelomepithel ist an und für sich als Folge der embryonalen Entwicklungsvorgänge des Gekröses ein normales Geschehen; doch erhebt sich auch hier die Frage, ob solches Gewebe, das in der Regel schon bald wieder zurückgebildet wird, in abnormer Weise über die Fetalzeit hinaus persistieren kann. Sichere Befunde darüber liegen nicht vor. Die Tumorbildung stellt schon bei den aus dem Coelomepithel hervorgegangenen definitiven Organen, den serösen Häuten, eine umstrittene Frage dar, indem die Neubildung bald als Deck-

zellengeschwulst, ausgehend von gewucherten Serosadeckzellen, bald als Lymphangioendotheliom, ausgehend von den Endothelien der subserösen Lymphgefässe, betrachtet wird. Da ausserdem die Serosadeckzellen nicht allgemein als Abkömmlinge des Coelomepithels betrachtet werden, ist ein Analogieschluss vom Karzinom der serösen Häute auf retroperitoneale Krebse, die möglicherweise von persistierendem Coelomepithel ausgehen könnten, nicht erlaubt.

Der Begriff des Endothelioms, dessen Diagnose häufig gestellt wird, wenn ein Tumor mit Epithel ähnlichen Elementen in einem epithellosen Organ seinen Sitz hat, gehört zu einem der umstrittensten Gebiete der Geschwulstlehre. Manche Autoren betrachten den Zellpolymorphismus der Endotheliome so weitgehend *(Winkler, Borst)*, dass sie sogar Formen mit drüsenartigen Schläuchen, Papillen und Zysten beschreiben, die sich von epithelialen Tumoren eigentlich nicht mehr unterscheiden. In neuerer Zeit wird daher die Diagnose Endotheliom für derartige Tumoren abgelehnt, insbesondere seit es sich gezeigt hat, dass durch sehr genaue Untersuchung auch bei Neubildungen mit flächenhafter Ausbreitung auf den serösen Häuten und schwielenartigem Aspekt fast immer ein Primärtumor des Darmes oder der Lungen mit einwandfreiem karzinomatösem Bau gefunden werden kann *(Fischer-Wasels, Scheidegger* u. a.).

V. Akzessorische Nebennierenrinde (Marchand'sche Beizwischennieren):

Die Geschwulstbildung in akzessorischen Nebennierenrindenknötchen, die sich längs dem Verlauf der Vasa spermatica finden, stimmt mit den Grawitzschen Nierentumoren überein; es finden sich Formen, die weitgehend der Nebennierenrinde gleichen (Hypernephrome), und andere wiederum, die neben Säulen epithelialer Zellen auch drüsig-zystische Bildungen enthalten und nach Lubarsch als hypernephroide Geschwülste zu betrachten sind. Auch atypische Formen, hypernephroide Karzinome und Sarkome, mit extrarenaler Lage sind bekannt *(Schiffmann, Szamek, d'Accini, Hermann)*. Diese Tumoren stellen wegen ihrer spezifischen histologischen Struktur eine scharf umschriebene Gruppe unter den retroperitonealen Neubildungen dar; ihre Herkunft ist, wenn auch wie bei den eigentlichen Grawitzschen Tumoren der Nieren nicht bis in die letzten Einzelheiten, klargestellt.

VI. Respirationstraktus:

Bei primärem Defekt in der Zwerchfellanlage kann ein Teil der Lungenanlage retroperitoneal zu liegen kommen. Aus einer aberranten Anlage kann eine dritte Lunge gebildet werden. Derartige Missbildungen sind hie und da bei nicht lebensfähigen Neugeborenen gefunden worden *(Scheidegger)*.

Robsmann beschreibt einen multilokulären zystischen Tumor bei einem 56jährigen Mann. In der bindegewebigen Wand der Zysten fanden sich Bündel von glatter Muskulatur, Knorpelinseln und Schleimdrüsen. Nach Ansicht des Verfassers handelt es sich um eine versprengte Anlage des Respirationstraktus, wobei der primäre Zwerchfelldefekt nachträglich vollkommen verwachsen ist. Es dürfte allerdings schwierig sein, einen sicheren Beweis für eine solche Annahme herbeizubringen, so dass es näher liegt, auch für diese Geschwulst einen teratoiden Keim, wahrscheinlich einem aberranten, nicht descendierten Teil der Geschlechtsdrüse angehörend, als Ausgangspunkt anzunehmen.

Bei *Zusammenfassung* dieser Betrachtungen lässt sich allgemein feststellen, dass entwicklungsgeschichtlich das retroperitoneale, von den definitiven Organen unabhängige Vorkommen von Epithelgewebe möglich und nachgewiesen, jedoch seine Persistenz über die ersten Lebensjahre hinaus selten ist. Die Geschwulstbildung aus derartigen Epithelresten in späteren Lebensjahren muss daher als ein aussergewöhnliches Ereignis bezeichnet werden, was auch in der Seltenheit dieser Tumoren, besonders der Karzinome, zum Ausdruck kommt. Ausser den Tumoren der sog. Marchandschen Beizwischennieren, die wegen ihres spezifischen histologischen Baues leicht zu erkennen sind, werden im Schrifttum besonders von der Urniere und aberrantem Keimepithel ausgehende Geschwülste erwähnt, die in ihrer Struktur kaum voneinander zu unterscheiden sind.

Diese Schwierigkeit in der Beurteilung bietet sich auch bei einer bösartigen retroperitonealen Geschwulst, die im hiesigen Pathologischen Institut an einem 31jährigen Mann, von Beruf Advokat und Notar, beobachtet wurde. Der Krankengeschichte, die ich Herrn *Prof. Massini* (Basel), den HH. *Drs. Veillon* und *Müller* (Riehen) verdanke, sind folgende Angaben zu entnehmen:

Anamnese: Pat. stammt aus gesunder Familie und war früher nie ernstlich krank. Dem gegenwärtigen Leiden gingen vier Unfälle voraus:

1) 1933 Sturz beim Hinunterrennen über eine Halde.

2) Januar 1934 Verschüttung durch eine Staublawine beim Skifahren. Beide mal soll der Insult nur gering gewesen sein, so dass Pat. ihnen keine weitere Beachtung schenkte.

3) Juli 1934 Fall von einem Turngerät aus 1 m Höhe auf harten Boden; heftiger Schmerz in der Lendengegend und Gefühl, „den Rücken gebrochen zu haben". Pat. erholte sich jedoch bald wieder und hatte keine Beschwerden mehr.

4) 14 Tage später ähnliches Trauma: Fall axial auf den Steiss, da von einem Freund der Stuhl unter dem Gesäss weggezogen wurde. Wiederum kurzdauernder, heftiger Schmerz.

Seither oft unbestimmte Schmerzen im Rücken und gelegentlich in den Schultern, besonders nach Anstrengungen. Im Winter 1934/35 mehrfache Erkältungen und häufig an „Hexenschuss" leidend. Akute Zunahme der bis dahin erträglichen Beschwerden im Januar 1935, so dass Pat. erstmals ärztliche Hilfe beanspruchen musste. Diagnose des Hausarztes: Lumbago rheumatica. Therapie: Antirheumatica, Bäder, Massage, Diathermie. Diese Massnahmen führten keine Besserung herbei, sondern steigerten die Schmerzen bis zum Unerträglichen. Ein objektiver Befund war jedoch ausser der beschleunigten Senkungsreaktion nicht feststellbar, so dass an eine Erkrankung auf psychischem Gebiet gedacht wurde; eine psychiatrische Exploration *(Prof. J. Staehelin)* ergab dafür aber keinen Anhaltspunkt. In der Folge traten ischiasartige Symptome mit einer Haupthyperästhesie im Gebiet des N. cutaneus femoris lat. am rechten Bein auf. Pat. wurde daher zur klinischen und röntgenologischen Untersuchung in die Andlauerklinik *(Prof. Massini)* eingewiesen, wo folgender Befund erhoben werden konnte:

Starke Druckempfindlichkeit links neben dem 1., rechts neben dem 3. und 4. Lumbalwirbel, sowie an der rechten Crista iliaca (Ansatz des M. quadratus lumborum) und in der Gegend der oberen Hälfte des rechten Sacroiliakalgelenkes. Haltung des rechten Beines beim Gehen schwach gebeugt und etwas steif, bei Rückenlage in starker Flexion. Beweglichkeit im Hüftgelenk normal. Lasègue rechts stark positiv. Beim Strecken des Beines starke Schmerzen im Gesäss und auf der Beugerseite des Oberschenkels. Ischiadicus am Tuber ischii druckempfindlich, sonst aber keine Ischiadicusdruckpunkte. Hyperästhesie im Gebiet des N. cutaneus femoris lat. Reflexe: Rechter Plantarreflex nur schwach, Cremasterreflex gar nicht auslösbar; sonst normales Verhalten der Reflexe.

Übriger Status: ohne krankhaften Befund. Ernährungs- und Kräftezustand gut, Allgemeinbefinden jedoch beeinträchtigt.

Urin: (bei mehrmaliger Untersuchung) normal, insbesondere im Sediment keine Erythrozyten. Wassermannsche Reaktion negativ. Tuberkulin-Reaktion (Mantoux) schwach positiv.

Röntgenbefund der Wirbelsäule: Im Bereich des 2. Lendenwirbels fällt ein Defekt an der rechten oberen Ecke auf. Der ganze Lendenwirbel ist deutlich niedriger als sein Vorgänger; seine Knochenstruktur ist leicht verdichtet. Im Skelett sind sonst keine weiteren Veränderungen zu erkennen.

Nach Feststellung dieser Wirbelaffektion war es noch keineswegs klar, um was es sich handelte. Während vom Röntgeninstitut *(Prof. Lüdin)* die Diagnose auf Status nach Kompressionsfraktur des 2. Lendenwirbels mit Knochenresorption der rechten oberen Ecke gestellt wurde, lehnte die Klinik *(Prof. Massini)* eine traumatische Ursache oder Kümmelsche Krankheit ab und kam zur Auffassung, dass eine progrediente Krankheit mit sekundärer Myelitis vorliegen müsse. Eine Entscheidung, ob die Zerstörung des Wirbels auf eine Spondylitis tuberculosa oder einen malignen

Tumorherd zurückgeführt werden müsste, war nicht zu treffen. Immerhin war die chirurgische Natur der Krankheit sichergestellt; daher Verlegung des Pat. in das Diakonissenspital Riehen (Chefarzt: *Dr. Veillon*).

Behandlung: Gipsbett, Extension an Kopf und beiden Beinen. Im Anschluss daran Auftreten einer schlaffen, fast vollständigen Paraplegie mit Harn- und Stuhlretention. Allmähliche Entstehung eines Gibbus im Bereich der Lendenwirbelsäule sowie einer fluktuierenden Stelle rechts daneben in den Weichteilen. Bei der Punktion derselben Aspiration von flüssigem Blut und graugelben Gewebsfetzen, die bei der mikroskopischen Untersuchung im Pathologischen Institut Basel folgenden Befund ergaben (vgl. Abb. 1):

„Es liegt mit Sicherheit ein echter Tumor vor. Das Bild ist das eines grosszelligen epithelialen Tumors mit auffallend hellen, plasmareichen Zellen. Ich denke am ehesten an die Metastase vielleicht eines Grawitzschen Nierentumors, wenngleich der Tumor kein derart typisches Wachstum aufweist. Einen primären Tumor möchte ich als sicher ablehnen; das ganze Bild spricht unbedingt für eine Tumormetastase." *(Prof. Gerlach.)*

Die Ursache der Krankheitserscheinungen war damit durch Feststellung eines Krebses abgeklärt; über den Sitz des Primärtumors bestand jedoch nicht der geringste Anhaltspunkt. Gegen die Annahme einer Nierengeschwulst sprach klinisch das Fehlen jeglicher Krankheitssympotome von Seiten des Harnapparates: eine makroskopische Hämaturie fehlte während des ganzen Verlaufes vollkommen, ebenso eine mikroskopische bis zum Auftreten einer Cystitis infolge Katheterismus, so dass der Urinbefund diagnostisch nicht mehr zu verwerten war. Auch von Seiten des Magendarmkanals fehlten alle Zeichen einer Geschwulstbildung.

Der weitere klinische Verlauf war gekennzeichnet durch zunehmende Kachexie, Bildung von Lebermetastasen und Dekubitalgeschwüren. Exitus letalis drei Monate nach Entstehung der Paraplegie und ungefähr ein Jahr nach Beginn der ersten Krankheitssymptome.

Zusammenfassend lässt sich folgender klinische Befund erheben: Ein 33jähriger Mann erkrankt im Anschluss an mehrere Traumen aus voller Gesundheit unter Lumbago- und Ischiasartigen Erscheinungen. Röntgenaufnahmen ergeben eine Kompression des 2. Lendenwirbels. Es wird die Diagnose einer alten Stauchungsfraktur, einer Spondylitis tuberculosa, eines primären Sarkoms des Wirbelkörpers oder möglicherweise einer Karzinommetastase erwogen. Für die letzte Aufnahme fehlt aber jeder Anhaltspunkt eines Primärtumors. Auftreten einer fast kompletten

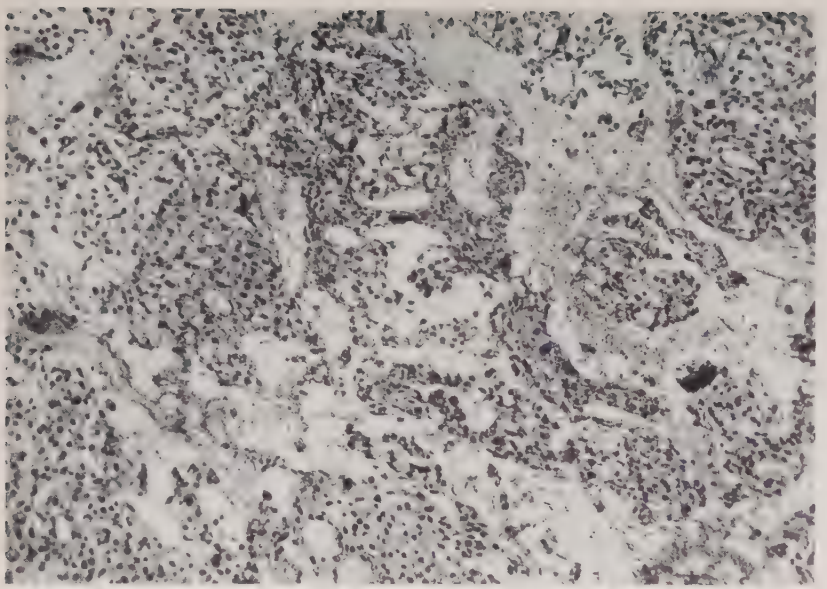

Abb. 1. Solides, entdifferenziertes Krebsgewebe. Bläschenförmige Zellen infolge Quellung. Entferntere Ähnlichkeit mit einem Grawitzschen Nierentumor. (H.-E., Peripl. 6×, Apochr. 24 mm, Balg 35 cm.)

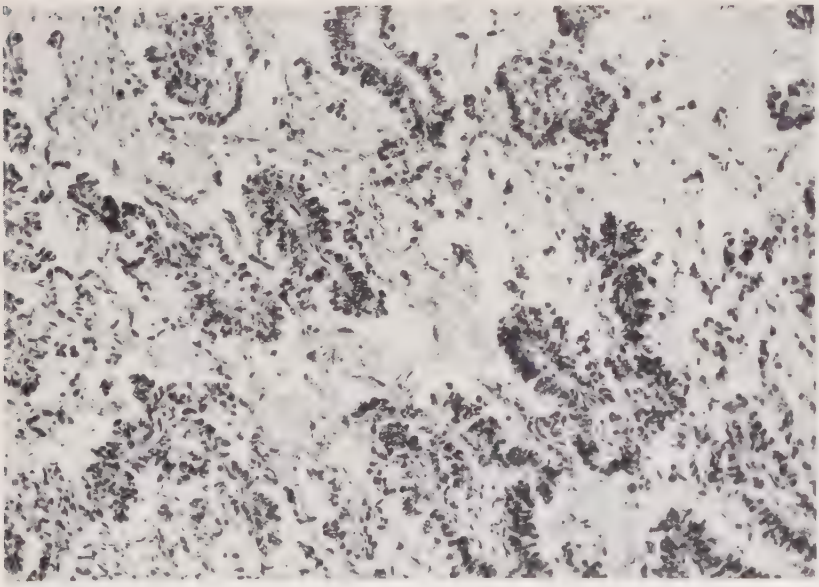

Abb. 2. Papilläre Geschwulstformationen mit hochgradiger Wucherungstendenz in das Stroma. Zirkumvaskuläres Wachstum. Lockeres, feinfaseriges Stroma mit Quellung und beginnender Nekrose. (H.-E., Peripl. 8×, Apochr. 16 mm, Balg 26 cm.)

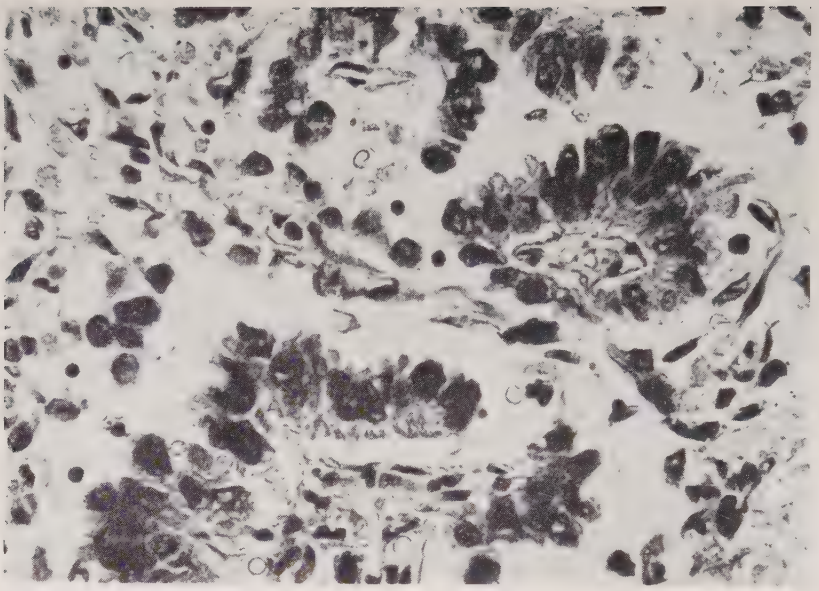

Abb. 3. Gleicher papillärer Geschwulstbezirk wie in Abb. 2. Starke Epithelüberhöhung und Zellpolymorphie. Sitz des Epithels unmittelbar auf der Gefässintima.
(H.-E., Peripl. 6×, Apochr. 4 mm, Balg 32 cm.)

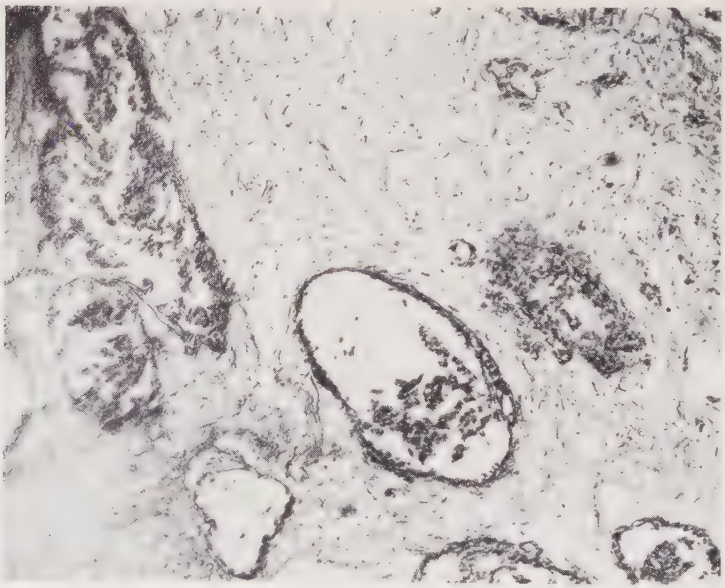

Abb. 4. Geschwulstbezirk mit zystischen Bildungen. Neigung zu Epithelüberhöhung und papillärer Sprossung in die Hohlräume. Abgestossene Epithelien in den Lumina.
(H.-E., Peripl. 6×, Apochr. 24 mm, Balg. 35 cm.)

Paraplegie. Punktion von Gewebsfetzen an einer fluktuierenden Stelle in der rechten Lendengegend; histologische Untersuchung: epitheliales Tumorgewebe, möglicherweise bei primärem Grawitzschen Nierentumor. Cystitis, Kachexie, Lebermetastasen, Exitus.

Nachdem klinisch nur eine unbefriedigende Wahrscheinlichkeitsdiagnose zu stellen war, konnte einzig eine Sektion Aufklärung über den Ausgangspunkt der Krankheit bringen. Diese förderte jedoch einen ganz überraschenden Befund zutage, der ebenfalls sehr schwierig zu deuten war. Aus dem Sektionsprotokoll (S. N. 557/35, Obduzent *Prof. Werthemann*) sind folgende Angaben hervorzuheben.

Leiche eines grossen jüngeren Mannes in stark herabgesetztem Ernährungszustand. Die Beine sind hochgradig wassersüchtig geschwollen. An den abhängigen Partien finden sich Druckbrandgeschwüre. Zwischen den Schulterblättern stehen die Dornfortsätze der Brustwirbel stärker hervor. Auf der Höhe der unteren Brust- und der Lendenwirbelsäule besteht ein praller, handflächengrosser, fluktuierender Tumor, in dessen Bereich offenbar die Wirbelsäule weitgehend zerstört ist. Beide Hoden sind im Hodensack. Im Penis findet sich ein Verweilkatheter.

Das subkutane Fettgewebe ist fast vollkommen geschwunden. Im *Abdomen* findet sich reichlich klare Flüssigkeit. Die Nabelvene ist durchgängig und enthält dunkelrotes Blut. Die Darmschlingen sind im ganzen gut zusammengezogen. Die Leber überragt den Rippenbogen in der Mammillarlinie um Handbreite. Das Zwerchfell ist schlaff und steht rechts an der 4. Rippe, links im 5. ICR.

Beide Pleurahöhlen enthalten etwas trübe Flüssigkeit. Die *linke Lunge* lässt sich leicht herausheben; sie zeigt richtige Lappung und spiegelnde Pleura. Sämtliche Lappen sind von grossen und kleinen Geschwulstknoten durchwachsen. Die *rechte Lunge* ist unten mit dem Zwerchfell fest verwachsen und enthält im Unterlappen ein grosses Paket von gallertig weichen, schleimigen Geschwulstknoten. Im übrigen Bereich zeigt diese Lunge ebenfalls spiegelnde Pleura und richtige Lappung.

Herz- und Halsorgane zeigen keinen Befund von besonderer Bedeutung. Bauch und Beckenorgane werden im Zusammenhang herausgenommen. Bei der Loslösung des retroperitonealen Bindegewebes kommt man auf der rechten Seite und in der Mitte auf einen vollkommen eingebrochenen Bezirk der Wirbelsäule; es handelt sich um den 12. Brust- und den 1. bis 3. Lendenwirbelkörper. Diese sind vollständig zertrümmert, so dass einzelne Sequester mit dem Finger herausgenommen werden können. Der 6. Brustwirbel ist ebenfalls von Geschwulst durchwachsen.

Die *linke Niere und Nebenniere* liegen in einem stark ödematös durchtränkten, im ganzen noch ziemlich reichlich vorhandenen Fettgewebe. Die Nebenniere ist knapp mittelgross und lässt noch gute Schichtung erkennen. Die Niere ist gut aus der Faserkapsel ausschälbar; sie ist mittelgross und zeigt etwas kugelige Gestalt und eine stark ödematös-glasige Schnittfläche. Die Schleimhaut des Nierenbeckens ist samtartig verdickt und injiziert. Der linke Ureter ist in richtiger Lage, schlank, nicht erweitert und bis zu seiner Einmündung in die Harnblase zu verfolgen.

In der Gegend der *rechten Nebenniere* findet sich ein walnussgrosser Tumorknollen. Es sind noch ganz spärliche Reste von Nebennierengewebe vorhanden.

Die *rechte Niere* liegt in einem gallertig ödematösen Fettlager eingebettet. Die Faserkapsel lässt sich gut abziehen. Das Nierengewebe ist ödematös durchtränkt. Die Niere ist mittelgross. Vom Hilus her wächst ein weicher Tumor gegen die Niere vor, der jedoch nicht von der Niere selbst ausgeht.

Das ganze *rechtsseitige retroperitoneale* Gewebe ist in eine weiche Geschwulstmasse umgewandelt. Auf Querschnitten zeigt der Tumor eigenartig gallertig-quellende, schleimartige Beschaffenheit und ist stellenweise hochgradig durchblutet. Die Aorta ist ganz von Geschwulstgewebe ummauert. Geschwulstgewebe findet sich weiterhin in den paraaortalen Lymphdrüsen und nach unten bis in die Gegend der A. illiaca communis. In der V. cava inf. findet sich ein mächtiger Geschwulstthrombus, der bis zu den Lebervenen und zum Zwerchfelldurchtritt reicht und stellenweise der Wand sehr fest anhaftet. Das Zwerchfell ist im Bereich des hinteren Leberrandes stark verdickt und vollkommen von Geschwulstmassen durchwachsen.

Die *Leber* ist mächtig vergrössert und zeigt oberflächlich besonders im rechten Lappen zahlreiche bis haselnussgrosse, gelblich-weisse, weiche Geschwulsteinlagerungen, die auf Schnitt gallertig-schleimig aussehen. Gallenwege o. B. Die V. portae enthält nur Speckhaut- und Cruorgerinnsel. Die *Milz* ist leicht vergrössert, weich. Auf Schnitt ist das Gewebe stark gequollen, dunkelrot; Pulpa wenig abstreifbar, Follikelzeichnung erkennbar; Kapsel glatt.

Der *Magen-Darmkanal* zeigt in ganzer Ausdehnung gerötete Schleimhaut. Der Wurmfortsatz ist kurz, frei beweglich und enthält etwas eitrigen Inhalt. Irgendwelche Geschwulstbildungen sind nicht zu finden. Das *Pankreas* fühlt sich sehr fest an, ist jedoch nirgends von Geschwulstgewebe durchwachsen.

Beckenorgane: Die Harnblase ist gut zusammengezogen und enthält nur wenig Flüssigkeit; ihre Schleimhaut ist düsterrot und etwas gewulstet. Die Prostata ist klein, symmetrisch. Die Samenblasen enthalten wenig Samenflüssigkeit. Im Plexus prostaticus finden sich Thromben. Der Mastdarm ist weit und schlaff, zeigt dunkelrote Schleimhaut.

Beide *Hoden* sind im Hodensack; die Hodenkanälchen sind schlecht ausziehbar. Nebenhoden o. B. Nirgends findet sich ein Tumor.

Das ganze retroperitoneale Gewebe wurde in Formol gehärtet, dann gewässert und nochmals einer genauen Präparation unterzogen. Dabei liess sich folgender Befund erheben :

Auf der *linken Seite* ist, abgesehen von den unmittelbar an der Aorta gelegenen Bezirken, keine Geschwulst zu finden. Insbesondere ist das ganze linke Nierenlager sowie die Gegend der linken Nebenniere vollkommen frei von Tumor. Auch der linke M. ileopsoas ist lediglich ödematös, aber ganz frei von Geschwulstgewebe.

Auf der rechten Seite hingegen findet sich unmittelbar angrenzend an das Nierenlager ein hochgradig zerfetzter, vielfach vollkommen nekrotisch und zundrig zerfallender Tumor, in dem zystische und z. T. schleimhaltige Räume zu finden sind, die kontinuierlich gegen Aorta und V. cava vordringen und namentlich die Gegend zwischen Wirbelsäule und Aorta, dann aber auch die vorderen Abschnitte umwachsen. Etwa in Höhe der Abgangsstellen der Nierenarterien aus der Aorta ist der Tumor in die V. cava inf. eingewachsen und hat hier zu einer Geschwulstthrombose geführt. Auch in beide Nierenvenen ist der Tumor kontinuierlich eingewachsen; Geschwulstthromben finden sich ferner in der linken V. spermatica und in den Iliakalvenen; dagegen sind die iliakalen Lymphdrüsen frei von Tumorgewebe.

Das rechte Nierenbecken ist nicht erweitert; seine Wand ist an mehreren Stellen von Geschwulstmassen durchbrochen, die kontinuierlich gegen die Niere vordringen und die Papillen einzelner Markkegel des Parenchyms infiltrieren. Andere und vom übrigen Tumor isolierte Geschwulsteinlagerungen sind in der Niere sonst nirgends feststellbar. Der rechte Ureter liegt fast vollkommen in Geschwulstgewebe eingemauert, er ist jedoch bis zur Harnblase zu verfolgen, überall durchgängig und nirgends von Tumor durchwuchert.

Auf Grund dieses makroskopischen Sektionsbefundes wurde von *Prof. Werthemann* die Möglichkeit einer primären Nierengeschwulst abgelehnt und die Diagnose auf retroperitoneales Sarkom gestellt. Die mikroskopische Untersuchung jedoch brachte wiederum ein weiteres unerwartetes Resultat, insofern es sich herausstellte, dass nicht ein mesenchymaler sondern einwandfrei epithelialer Tumor vorlag.

Bei der histologischen Untersuchung des Primärtumors sowie der Metastasen zeigt sich, dass es sich überall um die gleiche Neubildung handelt, die jedoch in ganz verschieden ausgereiften Formationen wuchert. Neben völlig uncharakteristischen, soliden Bezirken finden sich Papillen, Drüsenschläuche und zystische Bildungen.

Im Vordergrund stehen die papillären Strukturen (vgl. Abb. 2).

In einem zarten, lockeren Stroma liegen ganz unvermittelt Sprossen und Stränge von Epithelien, die kein Lumen erkennen lassen, sondern mantelförmig ein Blutgefässe führendes, feines Bindegewebsgerüst umgeben. Dieses ist oft derart spärlich ausgebildet, dass die Geschwulstzellen direkt auf der Gefässintima sitzen und streckenweise eine Scheide der Blutgefässe bilden. Besonders in den zentralen Geschwulstpartien mit ausgedehnter Nekrose findet sich dieses zirkumvaskuläre Wachstum und ist demnach einzig durch die günstigeren Ernährungsverhältnisse bedingt. Die Epithelanordnung zeigt überall das Bild stärkster Unruhe und hochgradiger Wucherungstendenz: es kommt überall zur Überhöhung und Mehrschichtigkeit mit sekundärer papillärer Sprossung. Grösse, Form und Färbbarkeit wechseln im gleichen Präparat. Neben der ursprünglichen Würfel- und Zylinderform finden sich häufig ganz unregelmässige vieleckige und besonders spindelförmige Zellgebilde, die sich an den Kuppen der Proliferationssprossen aus dem Epithelverband lösen. Die Zellkerne zeigen in bezug auf Anordnung, Grösse und Chromatinreichtum ebenfalls grosse Schwankungen. In der Regel sind sie rund bis oval, gross, enthalten oft nur spärlich Chromatin, lassen jedoch bei ihrem blassen Aussehen deutlich einen Nucleolus erkennen. Daneben finden sich aber auch dunkle, chromatinreiche, kleinere Kerne. Kernteilungsfiguren, besonders atypischer Art, sind wenig vorhanden. Selten ist die Bildung von Riesenzellen. Die Anordnung der Kerne innerhalb der Zelle ist ganz unbestimmt; bald liegen sie basal, bald in der Mitte, so dass eine regelmässige Kernreihe im Epithelverband aus diesem Grunde und wegen der grossen Neigung zur Mehrschichtigkeit nirgends besteht (vgl. Abb. 3).

Neben diesen soliden papillären Krebsnestern kommt es an anderen Stellen der Geschwulst zur Bildung von Hohlräumen in Form von eigentlichen Drüsenschläuchen oder zystischer Erweiterung solcher. Ihre Auskleidung besteht aus dem gleichen Epithel mit derselben Neigung zur Proliferation wie bei den oben erwähnten papillären Bildungen.

Aus den verschiedenen Präparaten lässt sich sehr schön die Entstehung der zystischen Hohlräume und damit das Wachstum des Krebses verfolgen. Die einfachsten Lichtungen, wie sie nur in den jüngsten Geschwulstteilen an der Peripherie zu finden sind, weisen einen einreihigen Besatz von kubisch bis zylindrischen Zellen auf, die aber durch ihre Unregelmässigkeit schon deutlich die Malignität verraten. An einzelnen Stellen kommt es zu stärkerem Wachstum der Zellauskleidung, so dass die Epithelien sich übereinandertürmen und zapfenförmige, häufig papilläre Einwüchse in die Lumina bilden. Es kommt dadurch zur zystischen Auftreibung der Kanälchen. Bei gewisser Höhe der Epithelwucherung schiebt sich auch junges Bindegewebe mit Blutgefässen in ihre Achse vor; dabei können die einzelnen Einwüchse oft miteinander verschmelzen und dann wieder Lumina einschliessen. Die grösseren zystischen Hohlräume in den zentralen Teilen der Geschwulst sind stellenweise direkt von einem epithelialen Balkennetz guirlandenförmig durchzogen. Schliesslich kann es durch das überstürzte Wachstum zu einer Ausfüllung der Lichtung mit Krebszellen kommen, so dass aus dem Drüsenschlauch ein solider Epithelstrang oder ein Haufen von indifferentem soliden Epithel entsteht, indem noch Wucherungszentren deutlich zu erkennen sind. Im Innern der Hohlräume finden sich reichlich abgestossene und abgerundete Epithelien sowie seröse Flüssigkeit mit feinfädigen Gerinnungsmassen (vgl. Abb. 4).

Neben den beiden bisher erwähnten Gewebsformationen — 1. Wucherung des Epithels von papillären Krebsnestern nach aussen in das Stroma und 2. Wucherung des Krebsepithels von drüsenähnlichen Gebilden nach innen unter Bildung von zystischen Hohlräumen — findet man an anderen Stellen ein ganz entdifferenziertes, primitives Krebsgewebe, das gar keine besonderen Strukturen mehr erkennen lässt und mit dem durch die Probepunktion erhaltenen Material übereinstimmt (vgl. Abb. 1). Es besteht aus hellen, polygonalen Zellen mit grossen, runden bis ovalen Kernen, die wenig Chromatinsubstanz und meist nur einen Nucleolus enthalten. Das Protoplasma ist blass gefärbt, zart granuliert und in wechselnder Menge vorhanden. Zellteilungsfiguren sind sehr selten, Riesenzellen gar nicht zu finden. An manchen Stellen zeigen die Krebszellen regressive Veränderungen bis zur vollständigen Zellnekrose: sie sind bläschenförmig gequollen, enthalten im Plasma grosse Vakuolen; die Kerne sind etwas kleiner, polymorph und homogen dunkel gefärbt, ohne dass ein Chromatingerüst oder Kernkörperchen mehr zu erkennen wären. Es entsteht so ein wabenartiges Bild, das auf den ersten Blick eine entfernte Ähnlichkeit mit einem Grawitzschen Tumor besitzt (Abb. 1). Bei Betrachtung noch einwandfrei ernährter Gewebspartien zeigt sich aber sofort, dass jedes histologische Merkmal einer solchen Geschwulst, auch eines atypischen hypernephroiden Tumors nach *Lubarsch* vollkommen fehlt.

Häufig kann sich dieses unreife Krebsgewebe durch grössere Zellpolymorphie noch weiter vom Epithelcharakter entfernen: es finden sich Übergänge zu spindelförmigen Geschwulstelementen, die sich aus dem Zellverband gelöst haben und nur noch durch ihre Kerne von mesenchymalen Zellen des Stromas zu unterscheiden sind. Meistens sind die einzelnen Geschwulstformationen nicht scharf voneinander getrennt; die papillären Strukturen können dicht neben den soliden, primitiven oder zystischen Gewebsbildungen liegen und ineinander übergehen.

Das Stroma besteht aus lockerem, feinfaserigem Bindegewebe mit schmalen, spindelförmigen Fibrozyten sowie zahlreichen Fibroblasten. Die grossen zystischen Hohlräume in den ältern Geschwulstabschnitten sind durch Septen aus derbfaserigen, fast schwieligen, zellärmeren Bindegewebslamellen getrennt, in denen häufig herdförmige Entzündungsinfiltrate, namentlich von Rundzellen, eingestreut sind. In den Lymphgefässen zwischen den hyalinen Bindegewebs-

lamellen sieht man oft ganz uncharakteristisches primitives Krebsgewebe vorwuchern.

Durch das ausserordentlich wilde und überstürzte Wachstum kommt es in den zentralen Geschwulstbezirken infolge Ernährungsstörungen vielfach zu regressiven Veränderungen: die papillären Strukturen zerfallen in ihre einzelnen Papillen, die zystischen Hohlräume füllen sich mit abgestossenen Epithelzotten und gehen schliesslich in einer ausgedehnten Nekrose unter. Die Diagnose ist dadurch zusammen mit der grossen Unreife der Geschwulst sehr erschwert und nur durch die Untersuchung der Randpartien möglich, wo noch gut erhaltene Gewebsformationen eine Rekonstruktion des Aufbaues erlauben.

Zur Aufdeckung einer möglicherweise vorhandenen embryonalen Fehlbildung wurden grosse mikroskopische Präparate in horizontaler Richtung und verschiedener Höhe durch das gesamte rechtsseitige retroperitoneale Gewebe, namentlich der Gegend des rechten Nierenlagers, angefertigt. Es zeigte sich bei der Untersuchung derselben, dass überall das gleiche Krebsgewebe in den beschriebenen Strukturen vorliegt: Abkömmlinge anderer Keimblätter, die für eine Mischgeschwulst im Sinne eines Teratoids sprechen könnten, sind nicht zu finden. Sehr schön sind die im Querschnitt bis fünffrankenstückgrossen zystischen Hohlräume zu übersehen, in die strauchförmig verzweigte papilläre Wucherungen hineinragen und miteinander verwachsen, so dass neue kleinere Lumina entstehen. Weiterhin können die Beziehungen der Geschwulst zu den Nachbarorganen genau festgelegt werden. Es zeigt sich dabei einwandfrei, dass der Tumor ausserhalb der Niere seinen Ursprung genommen hat.

Diese ist wohl in der Hilusgegend von der Neubildung umschlossen, jedoch durch die Kapsel scharf von ihr getrennt. Einzig vom Nierenbecken her sind einzelne Nierenpapillen ergriffen. Es kommt in denselben zur Ausbildung einiger kleiner zystischen Hohlräume, in denen das Krebsepithel noch relativ gut erhalten ist. Das Nierenparenchym wird dabei stark gegen die Rinde hin komprimiert und bietet fast allgemein das Bild der Ernährungsstörung wie bei einem anämischen Infarkt. In Hilusnähe sind hie und da die quergetroffenen Nierenkanälchen mit abgestossenen Epithelien angefüllt.

Im Pankreas bestehen keine Geschwulsteinlagerungen. Der auf den Übersichtspräparaten ebenfalls sichtbare Ductus thoracicus enthält zahlreiche aus dem Zellverband gelöste Krebsepithelien. In zahlreichen kleineren Venen finden sich solide Geschwulstthromben.

Die Metastasen weisen den gleichen histologischen Bau auf wie der Primärtumor. In der offenbar vom Mark ausgehenden Metastase der rechten Nebenniere finden sich in einem ganz lockeren Stroma dieselben ganz primitiven und wild wachsenden Krebsnester, in denen der Tumor deutlich seine Neigung zur Bildung von zystischen Hohlräumen mit papillärer Wucherung in deren Lumina erkennen lässt. Das Gewebe ist noch sehr gut erhalten und zeigt keine regressiven Veränderungen. In den Leber- und Lungenmetastasen bestehen ausgedehnte nekrotische Partien; im geweblichen Aufbau stimmen sie sonst mit dem Primärtumor überein.

Histologische Diagnose: Papilläres Cystadenokarzinom.

Nach Erkennung der Lokalisation und Struktur der Geschwulst war es natürlich von grosser Bedeutung, den Mutterboden als Ausgangspunkt der malignen Gewebsneubildung feststellen zu können. Schon bei der Sektion wurde aus dem makroskopischen Bilde geschlossen, dass es sich um einen primären retroperitonealen Tumor im Sinne der eingangs wiedergegebenen Definition handeln müsse, da weder eine Geschwulstbildung in den Hoden, die bekanntlich mit Vorliebe Metastasen in den retroperitonealen Lymphknoten entstehen lässt, noch im Magen-Darmkanal festgestellt werden konnte. Auch der Nierenbefund sprach durchaus gegen einen primären Tumor dieser Organe: die rechte Niere war allerdings zum Teil von Tumormassen umgeben, jedoch von diesen scharf getrennt, so dass sie ohne Schwierigkeiten aus der Kapsel gelöst werden konnte; einzig die Nierenbeckenwand war an einigen Stellen durchwachsen von Geschwulstgewebe, das bis in den Nierenhilus — und zwar offensichtlich von aussen her — vorwucherte. Im übrigen war diese wie auch die linke Niere vollkommen frei von Geschwulsteinlagerungen oder Missbildungen. Gegen die Annahme eines primären Krebses des rechten Nierenbeckens sprach nicht nur der klinische Verlauf — das Fehlen jeder Hämaturie, die stets früher oder später aufzutreten pflegt und meistens das einzige Frühsymptom einer Tumorbildung im Nierenbecken darstellt — sondern auch der pathologische Befund: das Nierenbecken ist nicht wie bei einer primären Geschwulstbildung (nach *R. Hückel*) mächtig ausgedehnt, sondern deutlich von aussen her an einigen Stellen durchwachsen. Weiterhin spricht gegen einen primären Nierenbeckenkrebs der Umstand, dass im Bereich des Nierenhilus noch ganz junge Gewebsformationen liegen, in denen erst kleine zystische Hohlräume mit geringer Epithelsprossung sowie kleine papilläre Strukturen ohne regressive Veränderungen zu finden sind, während in den älteren Bezirken grosse Zysten mit strauchförmig verzweigten Papillen auftreten. Schliesslich ist der histologische Bau des Tumors derart, dass er nicht mit einem Nierenbeckenkarzinom zu vereinbaren ist. Die Gewebsformationen sind so eigenartig und aussergewöhnlich, dass ein Vergleich mit Geschwülsten der Harnwege oder des Darmkanals gar nicht in Frage kommt. Dagegen besteht eine nicht verkennbare Ähnlichkeit mit Wucherungen in gewissen Ovarialkarzinomen.

Wie aus diesen Ausführungen hervorgeht, lässt sich durch die klinische und pathologische Untersuchung mit Sicherheit der Beweis erbringen, dass ein primärer, retroperitonealer Krebs vorliegt. Dagegen ist aus dem geweblichen Aufbau des Tumors nicht mehr direkt abzulesen, was für ein Mutterboden der Neubildung als Ausgangspunkt gedient hat. Dieser kann aber, wie aus den embryologischen Betrachtungen hervorgeht, praktisch einzig in aberranten bzw. persistenten Teilen der Keimepithelanlage oder Urniere zu suchen sein. Eine Entscheidung zwischen den beiden Möglichkeiten im vorliegenden Fall zu treffen, ist nur durch Vergleich mit Tumoren möglich, deren Herkunft sichergestellt ist. Von den bisher im Schrifttum niedergelegten retroperitonealen Karzinomen mit einwandfreiem histologischem Befund und ohne Zeichen einer teratoiden Wucherung gibt folgende Zusammenstellung Auskunft über ihre Genese nach Ansicht der betr. Autoren:

Fall	Alter Geschlecht	Mikrosk. Diagnose	Metastasen	Genese
Boppe und Barbilian	52 weibl.	zystischer, z. T. solider Tumor	—	Ovarkeim ? Darmkeim ?
Brown und Brady	?	?	Lunge	?
Helbing	51 männl.	Papill. Cystadenokarzinom	?	?
Heyrovsky	46 männl.	Papilläres zyst. Gallertkarzinom	Peritoneum	Urogenitalapparat
Meyenberger	47 weibl.	Ca. solid. cylindrocell. p. adenomat.	Lymphdrüse Peritoneum	Darmkeim
Mirizzi	36 weibl.	Papill. Cystadenokarzinom	—	Urniere
Oser	40 weibl.	Cystadenokarzinom multilokulär	(Perforat. in Magen)	Ovarkeim
Staehlin	62 männl.	Papill. Cystadenokarzinom	Peritoneum	Urniere

Diese tabellarische Übersicht zeigt mit aller Deutlichkeit die ausserordentliche Seltenheit primärer retroperitonealer Karzinome. Die geringe Zahl von nur 8 Fällen, die in mehr als 30 Jahren beschrieben wurden und einer Kritik standhalten, erlaubt daher

natürlich nicht, weitgehendere Schlussfolgerungen zu ziehen, um so mehr als die Beschreibung und Begründung manchmal recht dürftig ist. Auffallend ist aber die grosse Ähnlichkeit im mikroskopischen Bau, die in der Neigung zur Bildung von zystischen und papillären Strukturen hervortritt. Bei der Deutung der Entstehung dieser Tumoren lassen sich die Autoren — soweit sie sich überhaupt damit befassen — von den gleichen Gesichtspunkten leiten, wie sie bei Besprechung der als Geschwulstkeime in Frage kommenden Organsystemen schon angeführt wurden. Mit anderen Worten ist eine Entscheidung für die eine oder andere Genese aus dem histologischen Bau der Geschwülste nicht möglich, da eindeutig spezifische Strukturen fehlen oder nicht bekannt sind. Insbesondere gilt dies für Geschwülste, die durch eine Entwicklungsstörung der Urniere oder durch die Persistenz von Urnierenteilen bedingt sein sollen. Es kommt dies auch darin zum Ausdruck, daß im Verlaufe der letzten 40 Jahre für die verschiedensten Geschwülste die Urnierengenese angenommen und dann wieder verworfen wurde.

Die Urnierentheorie, die *v. Recklinghausen* für die Entstehung der *Adenomyome des Uterus* gegeben hat, wird heute allgemein nicht mehr anerkannt, dank den Forschungen von *R. Meyer*, der auf die kaum mögliche Verknüpfung von Teilen der Urniere mit dem Uterus hingewiesen hat. Auf Urnierenreste, die durch ungewöhnlichen Tiefstand des Organes verlagert wurden, glaubt *R. Meyer* seinerseits einen Tumor des rechten Uterushornes zurückzuführen, der allerdings in der Literatur einzig dasteht (Z. f. Geburtsh., Bd. 49; 1903).

Die Theorie von *Birch-Hirschfeld* für die sog. *embryonalen Mischgeschwülste der Nieren* ist heute ebenfalls verlassen. Wenn die Genese dieser Tumoren auch durch neuere Hypothesen *(Busse, Wilms, R. Meyer, Ribbert)* noch nicht ganz sichergestellt ist, so besteht doch darüber Klarheit, dass die Entwicklungsstörung im Nachnierenblastem und nicht in der Urniere zu suchen ist. Auch ausserhalb der Niere sind retroperitoneal derartige Mischgeschwülste mit gleichem histologischem Bau gefunden worden; *de Châtel* beschreibt u. a. eine solche „metanephrogene retroperitoneale Geschwulst".

Auf versprengte Urnierenreste wurden früher von verschiedenen Autoren auch die papillären *Nierenadenome* zurückgeführt, die heute als Regenerationswucherung des Nierenparenchyms angesehen werden.

Henschen und *Sick* fanden in der *Nebennieren*kapsel Flimmerepithelzysten, die sie wegen der Ähnlichkeit mit den Epoophoronkanälchen als Absprengungen der Urniere betrachten. Es dürfte sich dabei aber wohl um lokale Gewebsmissbildungen handeln.

Lüthy, Ries, Borst u. a. halten drüsenähnliche *Epitheleinschlüsse in Beckenlymphknoten* für eine Versprengung vom Wolffschen Körper; *Sternberg* steht dieser Ansicht eher skeptisch gegenüber. Wahrscheinlich handelt es sich bei diesen Funden um endometroide Bildungen.

Dowd, Warfield, Forster u. a. beschreiben Zysten des unteren *Mesenteriums* und des Mesocolon transversum, die histologisch mit den epithelialen Kystomen der Retroperitonealgegend übereinstimmen. Die betr. Autoren leiten sie daher

von Versprengungen der Urniere oder der Keimdrüse ab, wobei sie sich besonders auf einen von *Noisi* ausführlich beschriebenen Fall berufen. Nach *E. Ludwig* ist es schwer verständlich, wie Urnierenkeime in das genau median angelegte Mesenterium gelangen können; die versprengten Keime der lateral angelegten Urniere müssten ebenfalls lateral zu finden sein.

Grössere Beachtung als diese Neubildungen, deren Urnierengenese nur noch historisches Interesse hat und sich nicht mehr aufrecht erhalten lässt, verdienen jene Geschwülste, die an den normalen, während der Entwicklung wechselnden Lagestellen des Wolffschen Körpers gefunden werden. Wie bei den embryologischen Betrachtungen schon ausgeführt wurde, darf angenommen werden, dass Urnierenteile, die physiologischerweise ihren organischen Zusammenhalt verlieren, den Lageverschiebungen nicht unbedingt folgen und daher retroperitoneal oder beim männlichen Geschlecht im Samenstrang bei nur teilweisem Descensus haften bleiben. Es ist daher zu erwarten, dass ausser den bereits besprochenen retroperitonealen Tumoren auch im Samenstrang gleichgebaute Neubildungen auftreten, die auf liegengebliebene Urnierenreste zurückgeführt werden.

Durchsucht man das Schrifttum nach den an und für sich seltenen Samenstrangtumoren, so findet man wie bei den retroperitonealen Geschwülsten in allen Zusammenstellungen das starke Überwiegen der mesenchymalen Neubildungen, worunter besonders die Mischgeschwülste zahlreich vertreten sind, während solche epithelialer Natur zu den grössten Seltenheiten gehören. Neben einem von *Thompson* erwähnten Cystadenom finden sich in der Literatur nur noch zwei Fälle von primären Karzinomen des Samenstranges:

Tédénat und *J. Martin* sowie *Felsenreich* beschreiben je eine bösartige Samenstranggeschwulst, die sich in beiden Fällen bei der histologischen Untersuchung nach der Operation (Exstirpation + Semikastratio) als primäres, nicht vom Vas deferens ausgehendes Samenstrangkarzinom erwies; Hoden und Nebenhoden waren beidesmal normal. Mikroskopisch zeigen beide Tumoren auffallend ähnlichen Bau: Neben soliden, undifferenzierten Zellsträngen bestehen schlauch- und zystenförmige Hohlräume mit papillären Formationen; das Vas deferens ist in seiner Wand völlig unversehrt. Die Autoren beider Fälle sind der Ansicht, dass die Geschwulst auf liegengebliebene Reste des Wolffschen Körpers zurückzuführen sind.

Bemerkenswert an diesen beiden Fällen ist vor allem die Ähnlichkeit der histologischen Strukturen mit der vorliegenden Geschwulst. Weder *Tédénat* und *Martin* noch *Felsenreich* führen ihre Geschwulst auf Grund besonderer Gewebsformationen auf Urnierenreste zurück; sie kommen vielmehr durch Ausschliessung einer anderen Entstehungsmöglichkeit zu dieser Ansicht, da insbesondere aberrantes Keimepithel als Ausgangspunkt bei den völlig anatomisch normalen Hoden kaum in Frage kommt. *Felsenreich* lehnt eine teratoide Bildung — nur um eine solche könnte

es sich bei Entstehung aus Keimdrüsenepithel handeln — wegen der Einförmigkeit des Tumors ab.

Einen histologischen Beweis für die Urnierengenese erbringen demnach diese beiden Fälle auch nicht, obwohl die näheren Umstände sehr für eine solche Abstammung sprechen. Eine andere Möglichkeit von charakteristischen Gewebsformationen der vom Wolffschen Körper ausgehenden Geschwülste Kenntnis zu erhalten, besteht in der Untersuchung der Neubildungen der Epididymis und des Epoophoron, also jener Organe, die als definitive Bildungen aus der Urniere hervorgehen.

Geschwülste der *Epididymis* gehören zu grossen Seltenheiten. Wie bei den retroperitonealen und funikulären Tumoren handelt es sich auch hier überwiegend um mesenchymale Gewächse, besonders Sarkome. Epitheliale Blastome gutartiger Natur sind bis jetzt noch gar nicht bekannt, während Karzinome des Nebenhodens schon eine Reihe beschrieben worden sind.

Wrobel: erwähnt ein Karzinom des Nebenhodens bei einem 24jährigen Mann, ohne jedoch histologische Einzelheiten anzugeben. Exitus 5 Jahre nach Operation.

Colby: Zystischer Zylinderzellkrebs, ausgehend vom Caput epididymidis. Exitus 11 Monate nach Operation.

Rowlands und *Nicholson:* Plattenepithelkarzinom des Nebenhodens bei 46jährigem Mann. Exitus 6 Monate nach Operation.

Sakaguchi: Karzinom der Basalzellen des Ductus epididymidis im Corpusabschnitt bei 18jährigem Mann. Exitus ¾ Jahre nach Operation.

La Pointe und *Cain:* Basalzellenkarzinom der Cauda epididymidis bei 66jährigem Mann.

Hinman und *Gibson:* Adenokarzinom des Nebenhodens bei 78jährigem Mann.

Scholl und *Verbrugge:* Adenokarzinom des Nebenhodens bei 22jährigem Mann.

Jaisohn und *Jordan:* Plattenepithelkarzinom des unteren Teiles des Corpus epididymidis bei 34jährigem Mann.

Kohrs: Adenocystocarcinoma papilliferum bei 60jährigem Mann. Ausgedehnte Metastasierung. Dieser Fall, der besonders genau beschrieben ist, zeigt der Beschreibung nach einen auffallend ähnlichen Bau wie die vorliegende retroperitoneale Geschwulst.

Ferrier und *Foord:* beschreiben ebenfalls ein primäres Karzinom des Nebenhodens.

Thompson: konnte 7 Fälle von Nebenhodenkarzinomen zusammenstellen.

Aus dieser Übersicht ist erkennbar, dass der Struktur nach drei Formen von Karzinomen im Nebenhoden zu unterscheiden sind: Plattenepithel-, Basalzell- und Adeno-Karzinome. Die beiden ersten Formen entstehen offenbar auf dem Boden einer Epithelmetaplasie nach Entzündung und scheinen ausschliesslich vom Ductus epididymidis auszugehen. Da der Nebenhoden nicht einheitlich aufgebaut ist, müssen weiterhin die Karzinome des Kopfteiles von den übrigen Nebenhodenkrebsen unterschieden werden; nur das aus den Ductuli efferentes testis bestehende Caput epididymidis entwickelt sich aus dem Wolffschen Körper,

während der das Corpus und die Cauda bildende Ductus epididymidis aus dem Wolffschen Gang hervorgeht. Beim Studium der Urnierengenese sind daher nur die Karzinome des Nebenhodenkopfes verwertbar, wobei allerdings noch zu berücksichtigen ist, dass liegengebliebene Reste des kaudalen (sekretorischen) Teiles der Urniere nicht unbedingt mit ihrem zu einem definitiven Organ entwickelten kranialen (sexualen) Teil als Geschwulstkeim gleichzusetzen sind. Von den oben genannten Autoren betont einzig *Colby*, dass der Krebs vom Nebenhodenkopf ausgegangen sei, während in den übrigen Fällen von Adenokarzinomen der Ausgangspunkt nicht vermerkt oder wegen Infiltration des ganzen Nebenhodens nicht mehr erkannt wurde. Es scheint daher, dass alle Adenokarzinome des Nebenhodens, die zystisch-papilläre Formationen bilden, vom Kopfteil ihren Ausgang nehmen, da diesen Strukturen die Ductuli efferentes testis mit ihrer Neigung zu Epithelüberhöhungen und Einwüchsen in das gebuchtete Lumen am nächsten stehen. Möglicherweise können auch hier nicht zur Bildung der Epididymis aufgebrauchte Reste der Urniere die Tumorbildung verursachen; auffallend und verdächtig für einen embryonalen Faktor der Krebsbildung im Sinne *Cohnheims* ist nämlich das meist noch junge Alter der Patienten.

Zusammenfassend lässt sich feststellen, das die Wucherungen sicherer Abkömmlinge des Wolffschen Körpers keine spezifischen Gewebsformationen bilden, die ihre Herkunft ohne weiteres aus dem histologischen Bild erkennen lassen. Dasselbe zeigt jedoch ähnliche Strukturen wie im vorliegenden Fall, z. T. besteht weitgehende Übereinstimmung (Fall *Kohrs*).

Als Geschwülste des *Epoophoron* sind fast ausschliesslich Zysten bekannt. Diese stellen meist einfache Retentionszysten, umschriebene Erweiterungen einzelner Kanälchen oder Kanälchenabschnitte dar *(Neumann)*. Unter diesen sollen sich aber auch Jugendstadien echter Blastome verbergen, die bis heute von den einfachen Retentionszysten noch nicht unterschieden werden können. Ihre epitheliale Innenauskleidung besteht aus einem einschichtigen Zellsaum, dessen einzelne Zellelemente in ein und derselben Zyste grosse Verschiedenheit aufweisen; in der Bindegewebswand können glatte Muskelfasern auftreten.

Die charakteristischen Merkmale der Epoophoronzysten finden sich auch in manchen retroperitonealen Epithelzysten; verschiedene Autoren schliessen daher auf deren Urnierengenese. Auffallend ist die grosse Verschiedenheit der Tumoren der Epididymis und des Epoophoron in ihren äusseren Erscheinungen: Während als epitheliale Tumoren der Epididymis nur Karzinome bekannt sind, die aber zystische Strukturen aufweisen, treten am Epo-

ophoron fast ausnahmslos gutartige zystische Geschwülste auf; gemeinsam ist beiden Organen die grosse Seltenheit der echten proliferativen Geschwulstbildung. Das Vorkommen retroperitonealer Zysten, die auf Urnierenreste zurückzuführen sind, ist demnach kein Gegengrund, für Karzinome, also Tumoren mit anderen Strukturen, derselben Körperregion nicht ebenfalls die Urnierengenese anzunehmen.

Tumoren der *Paradidymis* und des *Paroophoron* sind im Bereich der typischen Fundstellen dieser Organreste nicht bekannt. Die Verkümmerung des sekretorischen Teiles des Wolffschen Körpers in den ersten Lebensjahren macht das Fehlen solcher Neubildungen verständlich. Die Persistenz dieser Urnierenreste an atypischen Stellen, in der Retroperitonealgegend und im Samenstrang, und ihre Geschwulstbildung ist Gegenstand der vorliegenden Arbeit.

Als weiteres Produkt des Wolffschen Körpers wird besonders von französischen Autoren auch das *Rete ovarii* bzw. *testis* betrachtet, das aus der Kapsel der Urnierenglomeruli entstehen soll, wobei als Zwischenstufe die sog. Mihalkowiczschen Schläuche auftreten. In den letzten Jahren haben sich Forscher des deutschen Sprachkreises (*Rössle*, *Wallart*, *Scheidegger*, *John*, *Miller* u. a.) dieser Anschauung auf Grund eigener Beobachtungen angeschlossen. In diesen aus der Urniere hervorgegangenen Formationen der Geschlechtsdrüsen sehen zahlreiche Autoren die Matrix einer bestimmten Krebsform, die bei beiden Geschlechtern gleiche Strukturen aufweist. Diese von den französischen Autoren als „Epithéliomes wolffiens" bezeichneten Tumoren sind durch papillomatöse Wucherungen in drüsig-zystischen Hohlräumen gekennzeichnet, die von kubisch-zylindrischen Zellen überzogen sind. Nach *Corsy* und *Montpellier* kann durch eine „epidermoide Involution", auf die schon *R. Meyer* bei der Entstehung von Epidermoidzystchen aus Urnierenepithelien hingewiesen hat, an vereinzelten Stellen auch ein flacher, endothelartiger Zellbelag vorkommen. *Gioja* hebt die Tendenz der Zellen hervor, häufig die Gefässe auf grössere Strecken mantelförmig zu begleiten, was diesen Geschwülsten oft einen peritheliomartigen Charakter verleiht. *Schiller* glaubt, dass gerade diese Eigenschaften von Ovarialtumoren für ihre Urnierengenese spreche und bezeichnet sie als „Mesonephroma ovarii". *Wallart* und *Scheidegger* konnten in einem Fall im Rete ovarii bei beginnender maligner Entartung gleiche Gewebsbilder finden wie in einem papillären Ovarialkarzinom; sie sind daher der Ansicht, dass solche Karzinome, wenn es zur Ausbildung von stark verzweigten — geweihartigen —

Papillen in Drüsenschläuchen kommt, vom Rete und demnach von der Urniere abzuleiten sind. Auffallend ist bei diesen Geschwülsten die grosse histologische Ähnlichkeit mit oben erwähnten Samenstrang- und Nebenhodenkarzinomen sowie mit der vorliegenden retroperitonealen Geschwulst, was die Annahme eines gemeinsamen Mutterbodens nahelegt.

Die Urnierengenese dieser Hoden- bzw. Ovarialgeschwülste ist jedoch nicht unumstritten. *Oberndorfer* weist darauf hin, dass ihre Ableitung vom Rete problematisch ist, da ihr Ausgangspunkt nicht sicher festzustellen sei und gleiche Wucherungen, wenn auch nur herdförmig, in Mischtumoren gefunden werden können. Er ist daher der Ansicht, dass derartige Hodentumoren als rudimentäre Teratoide und damit vom Keimepithel abzuleiten sind. Bei den entsprechenden Ovarialtumoren wird von manchen Autoren die gleiche Auffassung vertreten. *John Miller* bespricht im Handbuch für pathologische Anatomie die Ovarialtumoren nach ihren äusseren Erscheinungsformen und nimmt zu ihrer Genese nicht selbständig Stellung.

Es stehen sich demnach in diesen beiden Ansichten die gleichen Entstehungsmöglichkeiten einander gegenüber, wie sie auch für retroperitoneale Karzinome als die einzig diskutierbaren Lösungen angesehen wurden. Bei Annahme der Entstehung aus aberrantem Keimdrüsenepithel ist die vorliegende Geschwulst nach *Oberndorfer* trotz des homogenen histologischen Baues als Teratoid aufzufassen. Bei einseitiger Gewebsentwicklung ist aber die Diagnose „Teratoid" auf Grund des mikroskopischen Bildes nicht möglich, sondern allein durch die bestimmte Lokalisation an den Geschlechtsdrüsen, besonders wenn es sich um gewöhnliche, nicht organspezifische Strukturen handelt. An atypischen Fundstellen von Keimdrüsenepithel im Bereich seiner ursprünglichen Anlage ist daher eine Geschwulst nur dann als Teratoid zu betrachten, wenn ein eindeutiger Befund für eine derartige Neubildung erhoben werden kann — ein Postulat, das umso schwieriger zu erfüllen ist, als entlang des ganzen Urogenitalgebietes auch Mischgeschwülste vorkommen, die auf eine embryonale Fehlbildung und nicht auf totipotentes Keimdrüsenepithel zurückzuführen sind. Es handelt sich dabei um Geschwülste, die auch die sog. embryonalen Nierentumoren einschliessen und aus Elementen der Bindegewebsreihe aufgebaut sind, in die mehr oder weniger häufig epitheliale drüssig-zystische Partien eingelagert

sind. *Debernardi*, *Vecchi*, *Rubaschow*, u. a. sehen als Ausgangspunkt dieser Neubildungen einen kombinierten Gewebskeim aus Urnierenresten und undifferenziertem Mesenchym an und bezeichnen sie als „mesodermale Mischgeschwülste" oder „mesodermale Unidermome". Beim Bestehen einer Anomalie an den Geschlechtsdrüsen fällt es natürlich leichter, auch eine gleichförmig aufgebaute Geschwulst von aberrantem Keimdrüsenepithel im Sinne eines rudimentären Teratoids abzuleiten als im vorliegenden Fall, wo bei den Geschlechtsorganen völlig normale Verhältnisse bestanden. Der Vergleich mit Geschwülsten, die an jenen Stellen gefunden werden, wo sichere Reste und Derivate des Wolffschen Körpers vorhanden sind, spricht vielmehr für eine Verwandtschaft, wie sie bei Annahme der Urnierengenese aller dieser Neubildungen verwirklicht ist.

Zusammenfassung.

1. Neben mesenchymalen und neuroektodermalen Neubildungen kommen in der Retroperitonealgegend auch epitheliale, vorwiegend zystische Tumoren vor, die bei beiden Geschlechtern eine weitgehende Ähnlichkeit mit Ovarialkystomen zeigen. In seltenen Fällen können sie maligne entarten oder primär als Karzinome auftreten.

2. Solche Tumoren sind fast ausschliesslich auf eine Fehlbildung oder abnorme Persistenz von Resten der Urnieren- oder Keimdrüsenanlage zurückzuführen.

3. Bei einem 31jährigen Mann findet sich ein primäres retroperitoneales Karzinom mit kontinuierlicher Durchwucherung der Lendenwirbelsäule und Metastasierung in Lymphdrüsen, Lungen, Leber und rechter Nebenniere. Histologisch besteht eine auffallende Ähnlichkeit mit zystisch-papillären Ovarialkarzinomen sowie mit gleichgebauten Samenstrang- und Nebenhodentumoren der Literatur.

4. Es besteht die Möglichkeit, dass zystisch-papilläre Karzinome im Entwicklungsgebiet des Urogenitalsystems auf dem Boden von persistierenden Urnierenresten oder Fehlbildungen im Bereich des Urnierenblastems entstehen.

Zum Schlusse möchte ich der angenehmen Pflicht nachkommen, Herrn *Prof. A. Werthemann* für die Anregung zu dieser Arbeit und die Überlassung des Materials meinen herzlichsten Dank auszusprechen.

Schrifttum

d'Accini. Zbl. Gyn. 56, 1694 (1932).
Albarran. Bull. et Mém. soc. chir. Paris 29, 117 u. 185 (1903).
Aschoff. zit. n. R. Meyer.
Ashurst und *McGuire.* J. amer. med. Assoc. 1920, 1494.
Boppe und *Barbilian.* Ann. d'Anat. path. T. III. 68 (1926).
Borst. in Aschoff, Patholog. Anatomie (1936).
Boström. zit. n. Schultze.
Brown und *Brady.* N. Y. Med. J. 95, 131 (1911).
Cave. Surg., Gyn., Obst. 41, 617 (1925).
de Châtel. Ung. med. Arch. 1933, 5; ref. Zbl. Path. 61.
Coblenz. Virch. Arch. 84, 26 (1881).
Colby. Brit. med. J. 1907, 199.
Colmers. Arch. klin. Chir. 79, 132 (1906).
Cornioley. Rev. méd. Suisse romande. 45, 737 (1925).
Corsy et *Montpellier.* Bull. de l'assoc. franç. pour l'étude du cancer 16, 537 (1927).
Debernardi. Beitr. path. Anat. 40, 535 (1907).
Dowd. Ann. Surg. 1900, Vol. 32.
Dubs. Arch. klin. Chir. 111, 860 (1919).
Feldmann. Zbl. Path. 48, 321 (1930) und 50, 103 (1931).
Felsenreich. D. Zschr. f. Chir. 219, 348 (1929).
Ferrier und *Foord.* Urol. and Cutan. Rev. 38, 646 (1934).
Fischel. Lehrbuch der Entw. des Menschen, 1929.
Fischer-Wasels. Z. f. Krebsf. 37, 21 (1933).
Forster. Bruns' Beitr. 124, 116 (1921) und Schweiz. med. Wschr. 1927, 61.
Frank. Wien. klin. Wschr. 1894, Nr. 35.
Frehn. Inaug. Diss. Leipzig 1911.
Galkin. Zschr. urol. Chir. 24 (1928) und 41, 490 (1935).
Gioja. zit. n. Oberndorfer.
Hansmann und *Budd.* J. amer. med. Assoc. 98, 6 (1932).
Hedinger. Virch. Arch. 167, 29 (1902).
Heinicke. D. Zschr. f. Chir. 221, 138 (1929).
Helbing. D. med. Wschr. 1901, Nr. 15.
Henschen. Bruns' Beitr. 49 (1906).
Hermann. Inaug.-Diss. Heidelberg 1932.
Heyrovsky. Wien. klin. Wschr. 1908, Nr. 6.
Hinman und *Gibson.* Arch. Surg. 8, 100 (1924).
Hinman, Gibson und *Kutzmann.* Ann. Surg. 79, 762 (1924).
Hinman und *Johnson.* Surg. Clin. N. Amer. 14, 1359 (1934), ref. Z. urol. Chir. 41.
Hückel. Henke-Lubarsch, VI, 2, 581.
Jaison und *Jordan.* J. amer. med. Assoc. 100, 1021.
Just. D. Zschr. f. Chir. 242, 785 (1934).
Katz. Wien. klin. Wschr. 1903, Nr. 18.
Kohrs. Inaug.-Diss. Hamburg 1933.
Lahey und *Eckerson.* Ann. Surg. 100, 231 (1934).
La Pointe. Bull. et Mém. soc. chir. Paris 48, 728 (1919).

La Pointe et *Cain*. Bull. et Mém. soc. chir. Paris 1923, 391.
Läwen und *Biebl*. Bruns' Beitr. 144, 505 (1928).
Lexer. Arch. klin. Chir. 61, 648 (1900).
Lubarsch. Henke-Lubarsch, VI, 1, 654 u. f.
Ludwig. Zbl. Path. 24, 289 (1913).
Lüthy. zit. n. Sternberg.
Masson. Tumeurs, Diagnostic histolog. Paris 1923.
Maury. Surg. Gyn. Obst. 26, 663 (1918).
Meyenberger. Arch. klin. Chir. 146, 74 (1927).
Meyer R. Char. Ann. 1909; Ergeb. allg. Path. 9, II, 518 (1903); Virch. Arch. 168, 250 (1902).
Miller John. Henke-Lubarsch, VII, 3, 14 und 576 u. f.
Mirizzi. Ann. d. 'Anat. path. T. XII, 945 (1935).
Nakayama. zit. n. Schultze.
Neumann. Henke-Lubarsch, VII, 2, 537.
Noisi. Virch. Arch. 190, 217 (1907).
Obalinski. Wien. klin. Wschr. 1891, Nr. 39, S. 719.
Oberndorfer. Henke-Lubarsch, VI, 3, 808.
Oser. Arch. klin. Chir. 95, 131 (1911).
Prym. Zbl. Path. 49, 98 (1930).
Przewoski. Gazeta lekarska 9, Nr. 41 (1889).
Pullmann. Arch. klin. Chir. 89 (1909).
Rieländer. zit. n. R. Meyer.
Ries. zit. n. Sternberg.
Rietz. Inaug.-Diss. Greifswald 1920.
Robsmann. Inaug.-Diss. Königsberg 1904.
Rosenstein. Inaug.-Diss. Königsberg 1898.
Rössle und *Wallart*. Beitr. path. Anat. 84, 401 (1930).
Rowlands und *Nicholson*. Lancet 1909, 304.
Rubaschow. Z. f. Urol. 20, 514 (1926) und Zschr. urol. Chir. 1926.
Sakaguchi. Frankf. Zschr. f. Path. 15, 62 (1914).
Scheidegger. Zschr. f. Krebsf. 42, H. 2 (1935); Frankf. Zschr. f. Path. 49, 303 (1936).
Schiffmann. Arch. f. Gyn. 141 (1930).
Schiffmann und *Szamek*. Arch. f. Gyn. 127, 194 (1926).
Schiller. Wien. klin. Wschr. 1936, Nr. 13.
Scholl und *Verbrugge*. Journal d'Urologie 27, 24 (1929).
Schultze. Beitr. path. Anat. 84, 473 (1930).
Schweitzer. Monatschr. f. Geburtsh. 52, 171 (1919).
Seitz. v. Volkmanns Sammlung klin. Vortr. N. F. Nr. 286 (1900).
Sick. Virch. Arch. 172, 468 (1903).
Staehlin. Ann. Surg. 61, 312 (1915).
Sternberg. Henke-Lubarsch, I, 1. 331.
Tédénat et *J. Martin*. Arch. génér. de Chir. 1908, 122; zit. auch bei Patel et Chalier; Rev. de Cir. 39 u. 40 (1909).
Thompson. Surg. Gyn. and Obstet. 62, 712 (1936).
Vecchi. D. Zschr. f. Chir. 114, 104 (1912).
Wallert und *Scheidegger*. Virch. Arch. 292, 643 (1934).
Warfield. Ann. Surg. 96, 329 (1932).
Winkler. Henke-Lubarsch, II, 1052.
Wrobel. Inaug. Diss. Breslau 1902.